



## **Linee guida per l'esecuzione dell'ecografia fetale di screening del secondo trimestre**

L. J. SALOMON, Z. ALFIREVIC, V. BERGHELLA, C. BILARDO, E. HERNANDEZ-ANDRADE, S. L. JOHNSEN, K. KALACHE, K.-Y. LEUNG, G. MALINGER, H. MUNOZ, F. PREFUMO, A. TOI e W. LEE per conto della Commissione per gli Standard Clinici ISUOG

*Questo documento è stato tradotto dall'inglese all'italiano da Francesca Conway, MD - Università degli Studi di Roma Tor Vergata (Italia)*

### **Commissione per gli Standard Clinici**

La Società Internazionale di Ecografia Ostetrica e Ginecologica (ISUOG) è una organizzazione scientifica che incoraggia la diffusione di una pratica clinica corretta, dell'insegnamento e della ricerca nella diagnostica per immagini nell'ambito della salute della donna. La Commissione per gli Standard Clinici ISUOG (CSC) ha tra i suoi compiti quello di sviluppare Linee Guida e Documenti di Consenso, sotto forma di raccomandazioni didattiche che forniscano agli operatori sanitari un approccio alla diagnostica per immagini basato su di un consenso internazionale. Tali raccomandazioni rappresentano ciò che ISUOG considera la miglior pratica clinica al momento della pubblicazione delle Linee Guida. Sebbene la ISUOG si adoperi con ogni mezzo per assicurarsi che le Linee Guida siano estremamente accurate al momento della pubblicazione, la Società ed i suoi dipendenti e membri declinano ogni responsabilità per le possibili conseguenze dovute a dati, opinioni o dichiarazioni inaccurate o ambigue emesse dalla CSC. Le Linee Guida, infatti, non intendono stabilire uno standard legale di cura poiché l'interpretazione dell'evidenza su cui esse poggiano potrebbe essere influenzata da circostanze individuali e risorse disponibili in quel dato momento. Le linee guida approvate possono essere distribuite liberamente con il permesso di ISUOG (info@isuog.org).

### **INTRODUZIONE**

L'ecografia viene ampiamente utilizzata per la valutazione prenatale della crescita e dell'anatomia fetale, così come per la gestione delle gravidanze multiple. Grazie a questa procedura, infatti, è possibile ottenere informazioni diagnostiche che spesso facilitano la gestione di problemi che solitamente insorgono nelle fasi avanzate di gravidanza. Ad esempio, le alterazioni della crescita fetale sono ad oggi una delle principali cause di morbosità e mortalità perinatale, sia nei paesi industrializzati sia in quelli in via di sviluppo. Nel 2005 l'Organizzazione Mondiale della Sanità (OMS) ha stabilito che il ritardo di crescita intrauterino ha molte cause associate a: fattori genetici, caratteristiche materne quali lo stato nutrizionale, fumo, età e presenza di patologie, ed inoltre all'ambiente fisico, sociale ed economico (1). Una ecografia fetale effettuata nel secondo trimestre è un importante punto di riferimento con cui confrontare gli esami ecografici condotti in tempi successivi, al fine di valutare lo stato di crescita e di salute del feto. L'ecografia può anche essere usata per diagnosticare anomalie fetali congenite (3-6). Lo studio Eurofetus (7), un progetto multicentrico che ha coinvolto 61 centri di ultrasonografia ostetrica in 14 paesi europei, ha esaminato l'accuratezza dell'ecografia di screening del secondo trimestre in una popolazione non selezionata. Sono state rilevate più della metà (56%) delle 4615 malformazioni presenti, ed il 55% delle anomalie maggiori sono state identificate prima della 24esima settimana di gestazione. Sebbene molti paesi abbiano sviluppato delle linee guida locali per l'esecuzione dell'ecografia fetale, vi sono ancora molte aree nel mondo dove non viene applicata alcuna linea guida.

La maggior parte dei paesi offre almeno una ecografia del secondo trimestre come parte di programmi standard di cure prenatali, benché l'attività clinica ostetrica vari molto nel mondo. Questa variabilità può essere dovuta alla disponibilità di personale

qualificato e di strumenti adeguati, alla pratica clinica locale ed infine a considerazioni di natura legale; in alcuni paesi i rimborsi delle spese mediche da parte delle assicurazioni sono un fattore che influenza fortemente il numero delle ecografie del secondo trimestre effettuate. Un Gruppo di Studio OMS ha inoltre dichiarato che “è molto probabile che a livello mondiale gran parte delle ecografie siano effettuate da personale con poca o nessuna formazione specifica.” (8).

Lo scopo di questo documento è di fornire una guida e un aiuto ulteriore agli operatori sanitari che intendono eseguire delle ecografie fetali di screening del secondo trimestre.

## **CONSIDERAZIONI GENERALI**

### **Qual è lo scopo dell'ecografia fetale del secondo trimestre?**

Lo scopo principale di una ecografia di routine del secondo trimestre è quello di fornire informazioni diagnostiche accurate, che consentano di offrire cure prenatali adeguate e il conseguimento dei migliori esiti possibile per madre e feto. L'esame ecografico viene usato per determinare l'età gestazionale ed eseguire le misurazioni fetali per diagnosticare in modo tempestivo anomalie di crescita che potrebbero rendersi manifeste nelle fasi più avanzate di gravidanza. Altri obiettivi comprendono il rilevamento di malformazioni congenite e di gravidanze multiple.

L'esame di screening prenatale include le seguenti valutazioni:

- attività cardiaca
- numero di feti (e corialità qualora si tratti di una gravidanza multipla)
- età fetale/ dimensioni fetali
- anatomia fetale
- aspetto e localizzazione della placenta

Sebbene sia possibile identificare molte malformazioni, è possibile che alcune di esse non vengano riconosciute anche nel caso in cui lo strumento ecografico sia usato da un operatore esperto, così come è possibile che si sviluppino in fasi più tardive della gravidanza. Prima di iniziare l'esame, l'operatore sanitario dovrebbe offrire un counselling specifico alla paziente o alla coppia sui potenziali benefici e sui limiti dell'ecografia del secondo trimestre.

### **Chi dovrebbe sottoporsi ad una ecografia del secondo trimestre?**

Molti paesi offrono l'esecuzione di almeno una ecografia di routine del secondo trimestre. Nel corso di un workshop sulla diagnostica per immagini organizzato dall'Eunice Kennedy Shriver National Institute of Child Health and Human Development negli Stati Uniti (9) si è raggiunta una dichiarazione di consenso secondo la quale in tutte le gravidanze dovrebbe essere effettuata una ecografia per individuare eventuali anomalie fetali e complicazioni della gravidanza. Mentre i controlli ecografici seriati possono costituire un valido strumento per donne a rischio di complicanze della gravidanza (ad es. ipertense e diabetiche), in altri casi ecografie mirate possono essere d'aiuto per inquadrare delle situazioni specifiche. Tuttavia, gli esami ecografici seriati o mirati non sono da considerarsi parte integrante della pratica di routine.

### **Quando dovrebbe essere eseguita l'ecografia del secondo trimestre?**

L'ecografia di screening del secondo trimestre viene solitamente effettuata tra la 18esima e la 22esima settimana di gestazione. È infatti questa l'epoca in cui risulta possibile sia datare la gravidanza (anche se la datazione risulta più accurata se effettuata in epoche precedenti) sia diagnosticare tempestivamente anomalie congenite maggiori. Nei paesi in cui l'interruzione di gravidanza debba avvenire entro limiti temporali ristretti, l'ecografia del secondo trimestre va effettuata quando è possibile ottenere un elevato tasso di rilevamento di anomalie fetali e disporre anche del tempo necessario per offrire un counselling e tutte le indagini aggiuntive. Alcuni centri eseguono l'indagine anatomica fetale con ecografia transvaginale attorno alle 13-16 settimane di gestazione. Questo approccio precoce può fornire importanti informazioni circa l'età gestazionale, alle quali poi far riferimento per la valutazione della crescita fetale oppure per la determinazione della corionicità dei gemelli. Per eseguire questa indagine sono necessari operatori che abbiano ricevuto un training specifico, capaci di interpretare le strutture anatomiche del feto in epoche precoci.

### **Chi dovrebbe eseguire l'ecografia del secondo trimestre?**

Gli operatori che eseguono abitualmente ecografie ostetriche dovrebbero avere competenze specifiche nell'ambito dell'ultrasonografia diagnostica di donne in gravidanza. Tuttavia i requisiti necessari per svolgere questa attività possono essere diversi da paese a paese.

Al fine di ottenere risultati ottimali dall'ecografia di screening del secondo trimestre, coloro che eseguono tale procedura dovrebbero soddisfare i seguenti criteri (10):

- essere qualificati nell'uso dell'ultrasonografia diagnostica e nella conoscenza delle problematiche legate alla sicurezza
- svolgere su base quotidiana esami ecografici fetali
- partecipare ad attività di educazione continua in medicina
- avere modalità predefinite di invio ad un esame di secondo livello in caso di reperti sospetti o anomali
- adottare periodicamente misure di verifica e controllo della qualità

### **Quale tipologia di apparecchio ecografico dovrebbe essere usata?**

Per una ecografia di screening, lo strumento utilizzato dovrebbe avere almeno le seguenti funzioni:

- funzionalità real-time e scala di grigi
- sonde transaddominali (range di frequenza 3-5 MHz)
- regolazione dell'energia acustica in uscita
- funzionalità di congelamento dell'immagine (freeze frame)
- calibri elettronici
- la possibilità di archiviare/stampare le immagini
- una manutenzione regolare, importante per mantenere ottimali le prestazioni dell'apparecchio

### **Che tipo di referto dovrebbe essere prodotto/archiviato/stampato o inviato al medico curante?**

Il referto dell'esame dovrebbe essere in formato elettronico e/o cartaceo, per essere inviato al medico curante in tempi brevi. Un esempio di tale referto viene fornito alla fine di questo articolo. Dovrebbero essere prodotte o archiviate immagini standard delle strutture fetali (archivate elettronicamente o stampate su carta). Per il cuore fetale si raccomandano invece videoclip con cui evidenziare il movimento. Le regole locali devono essere sempre applicate: molte autorità locali richiedono infatti che le immagini vengano archiviate per un certo periodo di tempo.

### **L'ecografia fetale è sicura?**

L'ecografia prenatale usata nella pratica clinica appare priva di rischi. Ad oggi, non è stato pubblicato e validato alcuno studio che suggerisca altrimenti. Il tempo di esposizione fetale dovrebbe essere ridotto al minimo e si dovrebbe usare anche il più basso livello di potenza acustica necessario ad ottenere informazioni diagnostiche, come suggerito dalla regola ALARA (as low as reasonably achievable). Ulteriori informazioni sono disponibili nella Documento sulla Sicurezza ISUOG (11).

### **Che fare nel caso in cui l'esame non possa essere condotto secondo queste linee guida?**

Queste raccomandazioni rappresentano le linee guida per eseguire l'ecografia di screening del secondo trimestre. È tuttavia necessario considerare anche le circostanze e le pratiche cliniche locali. Si dovrebbero comunque documentare i motivi per cui ci si voglia discostare da queste linee guida. Qualora l'esame non possa essere condotto in completo accordo con le linee guida adottate esso dovrebbe essere ripetuto, almeno in parte, oppure la paziente dovrebbe essere inviata da un altro medico. Questo dovrebbe avvenire il prima possibile, per ridurre al minimo l'ansia della paziente ed evitare un inutile ritardo nella diagnosi di eventuali anomalie congenite o difetti di crescita del feto.

### **Qual è il ruolo di un esame ecografico di secondo livello?**

Il personale che effettua una ecografia ostetrica dovrebbe essere in grado di inviare la paziente ad un esame di secondo livello in caso di reperti sospetti o anomali. Si dovrebbe sempre eseguire una valutazione ecografica di screening, che segua queste linee guida, prima di riferire eventualmente la paziente ad altro operatore, a meno che fattori di natura tecnica rendano impossibile l'espletamento di una iniziale indagine ecografica di base.

## **LINEE GUIDA PER L'ESECUZIONE DELL'ESAME ECOGRAFICO**

### **Biometria fetale e stato di benessere fetale**

I seguenti parametri ultrasonografici possono essere usati per stimare l'età gestazionale ed eseguire una valutazione delle dimensioni fetali (12-14):

- diametro biparietale (DBP)
- circonferenza cranica (CC)
- circonferenza addominale (CA) o diametri addominali
- lunghezza della diafisi femorale (LF)

Le misure dovrebbero essere ottenute in maniera standardizzata, secondo stretti criteri di qualità (15). Un audit dei risultati può essere d'aiuto nel garantire la massima accuratezza della tecnica rispetto a specifiche curve di riferimento. È opportuno documentare con immagini le misurazioni. Nella Figura 1 troviamo esempi di scansioni ecografiche adeguate per la biometria fetale.

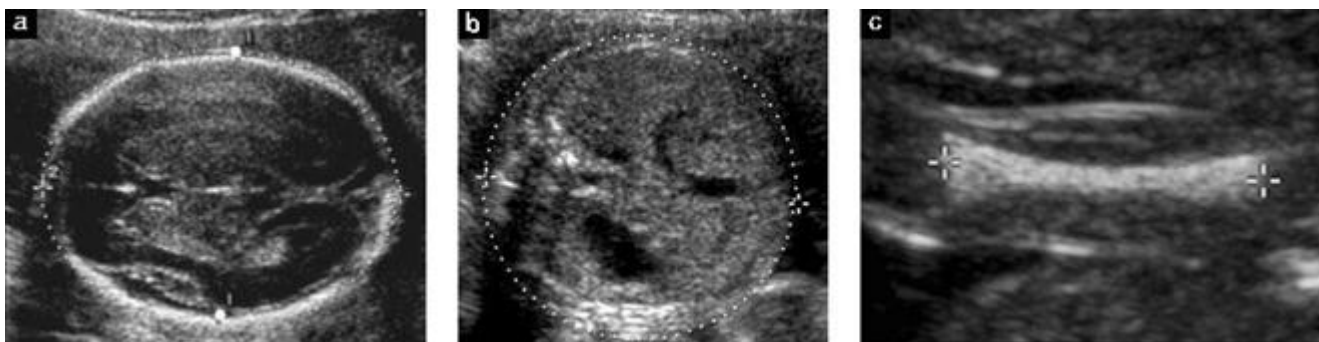
Qualora l'età gestazionale non sia stata ancora con un'ecografia di datazione o del primo trimestre, essa dovrebbe essere determinata nel corso dell'ecografia del secondo trimestre in base alla biometria cefalica (DBO e/o CC) oppure alla LF. Nel referto dovrebbero essere sempre specificate le curve di riferimento usate (16). Qualora l'età gestazionale sia già determinata ecograficamente in epoche precoci di gravidanza, non sarà necessario in corso di successive ecografie datare nuovamente la gravidanza. Ulteriori misurazioni, effettuate possibilmente almeno 3 settimane dopo la precedente ecografia, sono solitamente riportate come deviazioni dai valori medi per quella determinata età gestazionale. Tale deviazione può essere espressa sotto forma di Z-score, percentili, o come grafico, sebbene non sia ancora stato stabilito in maniera chiara il grado di deviazione dalla norma che giustifichi, in questa fase precoce della gravidanza, un'azione clinica (ad es. un'ecografia di controllo per valutare la crescita fetale, oppure l'analisi del cariotipo fetale). L'associazione delle misurazioni migliora significativamente l'accuratezza della valutazione rispetto alla sola misurazione della CC (17). Tuttavia il valore clinico di questo miglioramento è marginale, essendo quantificabile in meno di un giorno (18).

### *Diametro Biparietale (DBP)*

#### *Anatomia*

- Scansione trasversale della testa fetale a livello dei talami
- Angolo ideale di insonazione del fascio di ultrasuoni di 90° rispetto agli echi della linea mediana
- Aspetto simmetrico di entrambi gli emisferi
- Eco continua della linea mediana (falce cerebrale), interrotta al centro dal cavo del setto pellucido e dai talami
- Cervelletto non presente nell'immagine

*Posizionamento dei calibri.* Entrambi i calibri dovrebbero essere posizionati in base ad una metodologia specifica (sono state infatti descritte più tecniche di misurazione, ad es. dal margine esterno al margine interno, oppure dal margine esterno al margine esterno), in corrispondenza della parte più ampia del tavolo cranico, con un angolo perpendicolare alla linea mediana (Figura 1) (19). È necessario utilizzare la stessa tecnica della curva di riferimento impiegata. L'indice cefalico è il rapporto tra la massima ampiezza e la massima lunghezza della testa, ed è un valore che può essere usato per caratterizzare la forma della testa fetale. Una testa fetale dalla forma anormale (ad es. brachicefalia e dolicocefalia) può associarsi a varie sindromi. Una forma anomala della testa può anche determinare una stima poco accurata dell'epoca gestazionale qualora si impieghi il DBP; in questi casi la misurazione della CC risulta più affidabile (20).



**Figura 1** Biometria fetale standard: misure ecografiche del diametro biparietale e della circonferenza cranica (a), della circonferenza addominale (b), della lunghezza della diafisi femorale (c). In questa immagine la misurazione del DBP viene eseguita posizionando i calibri a livello dei margini esterno ed interno del tavolo cranico (vedi pallini bianchi nella figura (a)); sono state sviluppate delle curve di riferimento basate su metodologie differenti per la misurazione del DBP (ad es. tecnica esterno-esterno).

### *Circonferenza Cranica (CC)*

*Anatomia.* Come precedentemente descritto per il DBP, anche in questo caso è necessario accertarsi che il posizionamento dei calibri per la misurazione corrisponda a quello usato nella curva di riferimento.

*Posizionamento dei calibri.* Se l'apparecchio ecografico dispone della misurazione mediante ellisse, la CC può essere misurata ponendo direttamente l'ellisse all'esterno degli echi del tavolato cranico (Figura 1). In alternativa la CC può essere calcolata dal BPD e dal diametro occipito-frontale (DOF), nel seguente modo: il DBP viene misurato con la metodica esterno-interno, come descritto nel paragrafo precedente, mentre il DOF è ottenuto posizionando i calibri al centro degli echi delle ossa frontale ed occipitale. Infine la CC viene calcolata per mezzo dell'equazione:  $CC = 1,62 \times (DBP \times DOF)$ .

### *Circonferenza addominale (CA)*

*Anatomia.*

- Sezione trasversale dell'addome fetale (il più possibile circolare)
- Vena ombelicale a livello del seno portale
- Visualizzazione della bolla gastrica
- Reni non presenti nell'immagine

*Posizionamento dei calibri.* La CA viene misurata a livello della superficie esterna della linea cutanea, direttamente tramite calibri, ellittici oppure viene calcolata da misurazioni lineari prese perpendicolarmente l'una rispetto all'altra, solitamente il diametro addominale anteroposteriore (APAD) e il diametro addominale trasverso (TAD) (Figura 1). Per misurare l'APAD i calibri vengono posizionati esternamente al contorno cutaneo, dal margine posteriore (cute che ricopre la colonna vertebrale) alla parete addominale anteriore. Per prendere il TAD, i calipers si pongono esternamente al contorno corporeo, attraverso l'addome, a livello del punto più ampio. La CA viene poi calcolata per mezzo della formula:  $CA = \pi \times (APAD + TAD)/2 = 1,57 \times (APAD + TAD)$ .

### *Lunghezza della diafisi femorale (LF)*

*Anatomia.* Una scansione ottimale della LF visualizza in modo chiaro entrambe le estremità della metafisi ossificata (21,22). Si misura l'asse maggiore della diafisi ossificata. E' necessario utilizzare la stessa metodologia di misurazione usata nella curva di riferimento per quanto concerne l'angolo tra il femore ed il fascio di ultrasuoni. Tipicamente si sceglie un angolo di insonazione compreso tra 45° e 90°.

*Posizionamento dei calibri.* Ogni calibro viene posto alle estremità della diafisi ossificata, senza però includere l'epifisi femorale distale, qualora essa risulti visibile (Figura 1). Questa misurazione inoltre non dovrebbe includere artefatti dovuti a piccoli speroni ossei triangolari, a causa dei quali è possibile sovrastimare inavvertitamente la reale lunghezza della diafisi.

### *Peso fetale stimato (PFS)*

L'ecografia fetale del secondo trimestre può essere utilizzata per identificare dimensioni fetali anormali (23,24). In alcuni paesi questa informazione viene usata anche per eseguire una stima del peso fetale. Tale peso stimato può essere un utile parametro cui far riferimento per identificare future problematiche di crescita fetale. Molte delle discrepanze di dimensione che si riscontrano possono essere dovute ad una scorretta stima dell'amenorrea, anche in donne con data certa dell'ultima mestruazione (25,26). Se l'età gestazionale è stata determinata da un'ecografia effettuata nelle fasi iniziali della gravidanza, il PFS può essere paragonato a delle curve di riferimento specifiche, fisiologiche e, possibilmente, locali (14,27,28). Tuttavia il grado di deviazione dalla normalità tale da giustificare qualsiasi azione clinica (ad es. un'ecografia di controllo per valutare la crescita fetale, oppure l'analisi del cariotipo fetale) non è stato ancora chiaramente stabilito in epoca gestazionale precoce.

### *Valutazione del liquido amniotico*

Il volume del liquido amniotico può essere stimato in modo soggettivo, oppure tramite misure ecografiche. La stima soggettiva non è inferiore alle tecniche di valutazione quantitativa (ad es. tasca massima, indice di liquido amniotico), se eseguita da operatori esperti (29,30). Le pazienti che deviano dalla norma dovrebbero essere sottoposte a una valutazione anatomica fetale di secondo livello e ad un follow-up clinico.

### *Movimenti fetali*

I feti normali solitamente assumono una posizione rilassata e si muovono con regolarità. Non esistono dei pattern di movimento specifici per questo stadio della gravidanza. Una temporanea assenza o riduzione dei movimenti fetali nel corso dell'esame

ecografico non devono essere considerati fattori di rischio (31). Una posizione anomala, o movimenti fetali insolitamente limitati o persistentemente assenti di possono associarsi ad anomalie fetali come l'artrogriposi (32). Il profilo biofisico non fa parte dell'ecografia di screening del secondo trimestre (33).

### Doppler

L'applicazione di tecniche Doppler non è attualmente considerata parte integrante dell'esame ecografico di screening del secondo trimestre. Non vi sono infatti sufficienti evidenze a supporto dell'applicazione universale della tecnica Doppler a livello delle arterie uterine o ombelicali come screening in gravidanze fisiologiche.

### Gravidanza multipla

La valutazione di una gravidanza multipla dovrebbe includere anche i seguenti elementi:

- Visualizzazione dell'inserzione placentare del cordone ombelicale
- Caratteristiche distintive dei feti (sesso, caratteristiche ecografiche peculiari, posizione in utero)
- Determinazione della corionicità, talvolta possibile nel secondo trimestre se vi sono due masse placentari chiaramente separate o discordanza di sesso tra i feti. La corionicità, tuttavia, viene valutata al meglio prima delle 14-15 settimane (segno del lambda o della T)

Le anomalie dell'inserzione placentare del cordone ombelicale come ad esempio l'inserzione velamentosa del cordone, sono più comuni nelle gravidanze multiple, e possono essere associate con varie complicazioni gravidiche: restrizione di crescita intrauterina, vasa previa e pattern anomali di frequenza cardiaca fetale (37,38). Sfortunatamente molti casi di vasa previa possono non essere diagnosticati in gravidanza (39).

Il follow-up delle gravidanze multiple dovrebbe essere programmato in accordo con le linee guida e le pratiche cliniche locali.

### Valutazione dell'anatomia fetale

I requisiti minimi raccomandati per la valutazione anatomica fetale durante l'ecografia di screening del secondo trimestre sono riassunti nella Tabella 1.

**Tabella 1** Requisiti minimi raccomandati per la valutazione anatomica fetale durante l'ecografia di screening del secondo trimestre

Testa	Cranio integro Cavo del setto pellucido Linea mediana Talami Ventricoli cerebrali Cervelletto Cisterna magna
Faccia	Presenza di entrambe le orbite Profilo mediano del volto* Presenza della bocca Integrità del labbro superiore
Collo	Assenza di masse (ad es. igroma cistico)
Torace/Cuore	Aspetto normale per forma e dimensioni di torace e polmoni Presenza di attività cardiaca Scansione delle 4 camere cardiache con cuore in posizione normale Efflussi aortico e polmonare* Nessuna evidenza di ernia diaframmatica
Addome	Stomaco normoposizionato Anse intestinali non dilatate Presenza di entrambi i reni Normale inserzione del cordone ombelicale
Scheletro	Assenza di difetti spinali e masse (scansioni trasversali e sagittale) Presenza degli arti superiori e mani, rapporti conservati Presenza degli arti inferiori e piedi, rapporti conservati
Placenta	Posizione Assenza di masse Eventuale lobo accessorio

\*Strutture la cui valutazione è opzionale: documentare solo se tecnicamente possibile

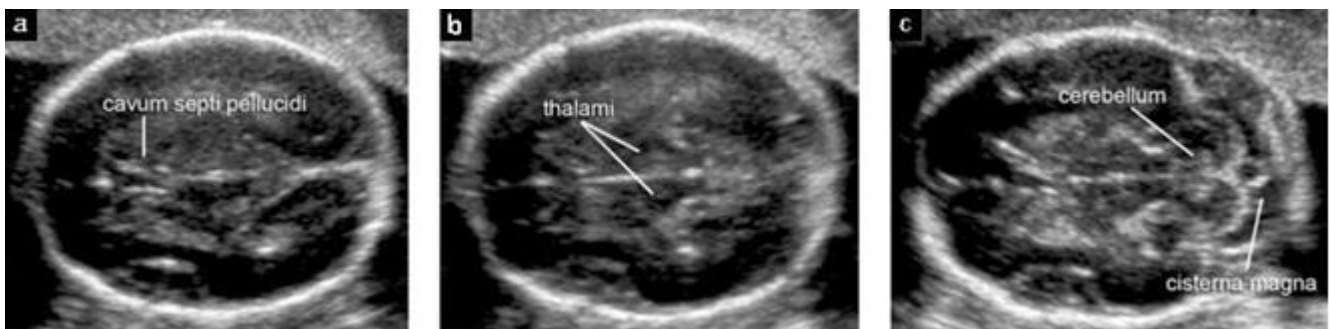### Testa

**Cranio.** Dovrebbero essere valutate di routine quattro caratteristiche del cranio fetale: dimensioni, forma, integrità, densità ossea. Tutte queste caratteristiche possono essere visualizzate nel momento in cui si esegue la misurazione della testa e quando il cervello viene valutato per saggiarne l'integrità anatomica (Figura 2) (40).

- Dimensioni: le misure vengono effettuate come precedentemente descritto nel paragrafo della biometria fetale.
- Forma: normalmente il cranio possiede una forma ovale, senza protrusioni focali né difetti, interrotto solamente dalle suture craniche, strette ed ecolucenti. Eventuali alterazioni della forma (ad es. testa a limone, fragola, trifoglio) devono essere descritte ed ulteriormente investigate (41).
- Integrità: non devono essere presenti difetti ossei. In casi rari il tessuto cerebrale può protrudere attraverso difetti delle ossa frontali o occipitali, sebbene i cefaloceli possano localizzarsi anche in altre sedi.
- Densità: la normale densità cranica appare come una struttura ecogena continua, interrotta solamente dalla presenza delle suture craniche in siti anatomici specifici. L'assenza di questa area bianca oppure l'estrema visibilità del cervello fetale depone per una scarsa mineralizzazione (ad es. osteogenesi imperfetta, ipofosfatasia) (42). Si può sospettare una scarsa mineralizzazione anche quando il cranio risulta facilmente comprimibile alla pressione manuale della sonda sulla parete addominale materna.

**Cervello.** I piani di scansione standard utilizzati per l'esame di screening del cervello fetale sono già stati descritti in un documento di linee guida ISUOG (19) che può essere scaricato dal sito della Società (<http://www.isuog.org>) Due piani assiali permettono la visualizzazione delle strutture da valutare nello studio dell'integrità del cervello. Normalmente questi piani sono così definiti: piano transventricolare e piano transtalamico (Figura 2). Tuttavia alcuni artefatti possono, in certi casi, non permettere di visualizzare l'emisfero che si trova più vicino alla sonda. Un terzo piano assiale, il transcerebellare, può essere studiato per la valutazione della fossa posteriore. Devono essere indagate le seguenti strutture cerebrali:

- Ventricoli laterali (incluso i plessi corioidei)
- Cavo del setto pellucido
- Linea mediana
- Talami
- Cervelletto
- Cisterna Magna



**Figura 2** Scansioni trasversali della testa fetale che mostrano i tre piani di scansione standard: transventricolare (a), transtalamico (b) e transcerebellare (c). I primi due piani permettono di saggiare l'integrità anatomica cerebrale. Il terzo consente di valutare il cervelletto e la cisterna magna nella fossa posteriore.

### Faccia

Una valutazione di base della faccia fetale dovrebbe includere un tentativo di visualizzazione del labbro superiore per individuare l'eventuale presenza di schisi (43) (Figura 3a). Se tecnicamente possibile, inoltre, si possono studiare il profilo mediano (Figura 3b), le orbite (Figura 3c), il naso e le narici.

### Collo

Il collo normalmente appare cilindrico, privo di protuberanze, masse o raccolte fluide (44). La presenza di masse quali l'igroma cistico o teratomi deve essere descritta.

### Torace

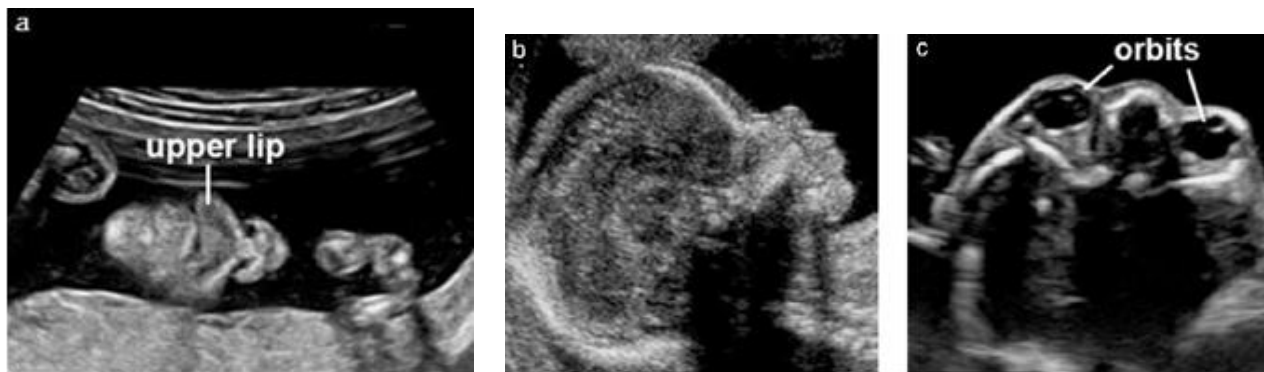
La forma deve essere regolare ed il passaggio all'addome omogeneo (45). Le coste devono presentare una normale curvatura senza deformità. L'ecogenicità dei polmoni deve essere omogenea senza deviazione mediastinica o masse evidenti. È spesso possibile visualizzare l'interfaccia diaframmatica, che si presenta come una linea ipocogena di separazione tra il contenuto toracico ed il contenuto addominale (ad es. fegato e stomaco) (46,47).

### Cuore

*Considerazioni di carattere generale per la valutazione cardiaca.* La valutazione ecografica cardiaca di base e la valutazione di base estesa sono finalizzate a massimizzare l'identificazione delle patologie cardiache nell'ecografia del secondo trimestre (Figura 4) (48). L'utilizzo di un'unica zona focale e di un campo di immagine relativamente stretto possono aiutare nell'ottenere il massimo numero di immagini per secondo. Le immagini dovrebbero essere ingrandite in modo tale che il cuore occupi uno spazio compreso tra un terzo e la metà dello schermo.

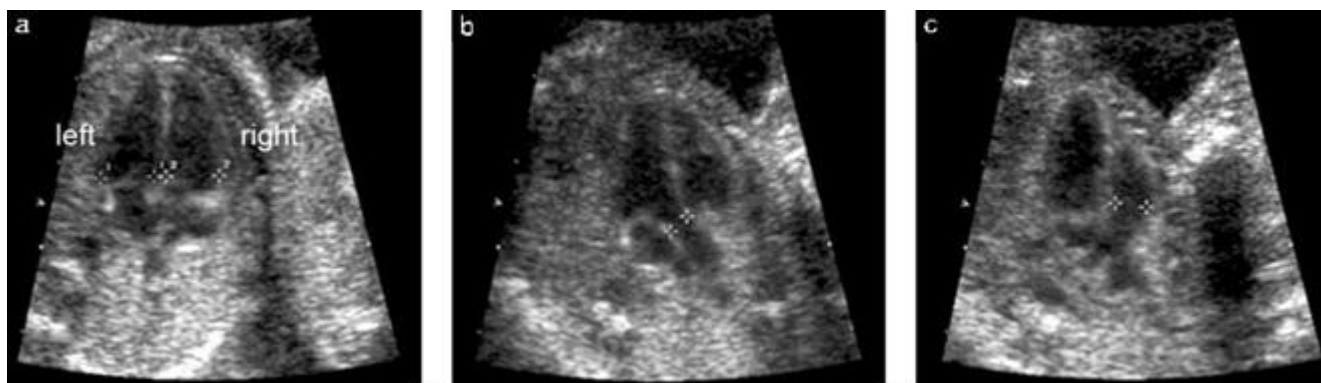
*Valutazione cardiaca di base.* L'esame ecografico di screening di base del cuore fetale si esegue tramite la valutazione della scansione delle 4 camere cardiache. La frequenza cardiaca normale è compresa tra 120 e 160 battiti per minuto. Se il situs è normale il cuore si posiziona nel lato sinistro del torace (dallo stesso lato dello stomaco). Un cuore normale di solito non occupa un'area superiore a quella di 1/3 del torace fetale e non presenta effusione pericardica. L'asse cardiaco è normalmente orientato a  $45 \pm 20^\circ$  (2 deviazioni standard) verso il lato sinistro del feto (49).

*Valutazione cardiaca di base estesa.* La valutazione cardiaca di base estesa include la valutazione dei tratti di efflusso aortico e polmonare ed è in grado di incrementare la percentuale di diagnosi delle principali malformazioni cardiache rispetto a quella ottenuta con la sola scansione delle 4 camere cardiache. Le scansioni aggiuntive rispetto a quelle di base del cuore fetale aumentano la probabilità di identificare anomalie conotruncali quali la tetralogia di Fallot, la trasposizione delle grosse arterie, il ventricolo destro a doppia uscita ed il truncus arteriosus. In condizioni di normalità i grossi vasi presentano calibro simile e si incrociano dopo l'origine dalle rispettive camere ventricolari. Alcuni autori hanno descritto una scansione opzionale dei "tre vasi e trachea" per la valutazione dell'arteria polmonare, dell'aorta ascendente e della vena cava superiore, in base alle loro dimensioni relative e ai rapporti reciproci (50). Per una descrizione più dettagliata dello screening cardiaco fetale si consiglia al lettore di consultare le linee guida ISUOG per l'esame cardiaco fetale. Tali linee guida possono essere scaricate dal sito della Società (<http://www.isuog.org>).



**Figura 3** Immagini ecografiche della faccia fetale. Tipicamente la bocca, le labbra ed il naso si valutano in scansione coronale (a). Se tecnicamente possibile si può ottenere un profilo mediano del volto per indagare la presenza di labioschisi, bozze frontali prominenti, micrognatia e anomalie del naso (b). Entrambe le orbite fetali devono apparire simmetriche ed integre (c).





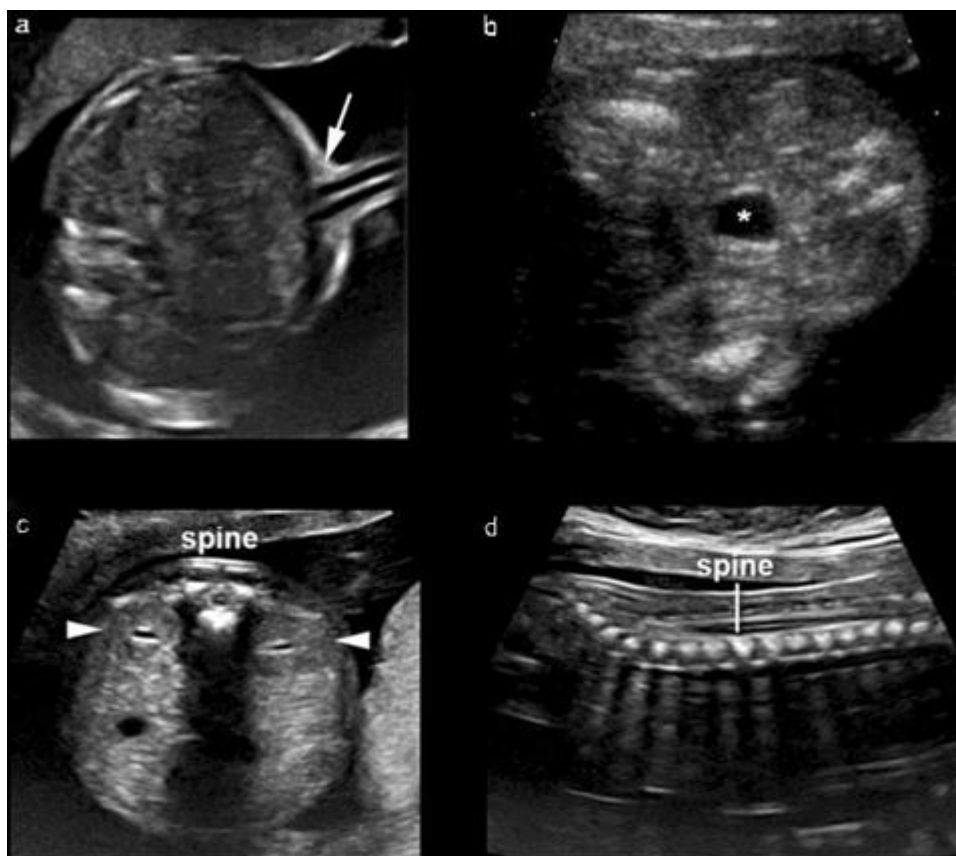
**Figura 4** Scansione ecografica di base e di base estesa del cuore fetale. La valutazione cardiaca di base si effettua con la scansione delle 4 camere cardiache (a) visualizzando entrambi i ventricoli durante la fase telediastolica (vedi calibri). La valutazione cardiaca di base estesa delle grandi arterie mostra i tratti di efflusso ventricolare sinistro (b) e destro (c). Nei feti normali due separati tratti di efflusso arterioso (vedi calibri), approssimativamente delle stesse dimensioni, emergono dai rispettivi ventricoli e si incrociano tra di loro.

### *Addome*

Si deve determinare il situs degli organi addominali (51). Lo stomaco fetale deve essere identificato nella sua normale posizione, ossia sul lato sinistro. L'intestino deve essere contenuto all'interno dell'addome ed il cordone ombelicale si deve inserire sulla parete addominale, che deve avere un aspetto integro. La presenza di raccolte fluide anomale a livello delle anse intestinali (ad es. cisti enteriche, evidenti dilatazioni di anse) deve essere documentata. Oltre allo stomaco, posizionato a sinistra dell'addome, è possibile visualizzare la colecisti nel quadrante superiore di destra, accanto al fegato; la visualizzazione della colecisti non è tuttavia un requisito minimo per l'esecuzione dell'ecografia di screening. La presenza di altre strutture cistiche a livello addominale richiede l'esecuzione di un esame ecografico di secondo livello. È necessario esaminare l'inserzione del cordone ombelicale (Figura 5a) per identificare la presenza di difetti della parete addominale quali l'onfalocele e la gastroschisi. È inoltre possibile effettuare la valutazione del numero di vasi nel cordone usando la scala di grigi, anche se si tratta di un rilievo opzionale nell'ambito dell'ecografia di screening del secondo trimestre.

### *Reni e vescica*

Dovrebbero essere visualizzati sia i reni sia la vescica fetale (Figure 5b e 5c). Qualora si riscontri una dilatazione della vescica o della pelvi renale essa va misurata e documentata. Se non risulta mai possibile identificare la vescica è necessario richiedere un esame ecografico più approfondito.



**Figura 5** Visualizzazione ecografica del sito di inserzione del cordone ombelicale, della vescica con le arterie ombelicali, dei reni e della colonna vertebrale. Il sito di inserzione del cordone ombelicale a livello dell'addome fetale (a, freccia) fornisce informazioni circa la presenza di eventuali difetti di parete ventrali come l'onfalocele e la gastroschisi. Vanno visualizzati la vescica (b,\*) ed entrambi i reni (c, punte delle frecce). Le scansioni assiali e longitudinali della colonna vertebrale rappresentano uno screening efficace per la spina bifida, soprattutto quando l'alterazione di tali piani di scansione si associa ad alterazioni delle ossa frontali del cranio ed alla obliterazione della cisterna magna.

### *Colonna vertebrale*

Uno studio ottimale della colonna vertebrale richiede esperienza e precisione nell'acquisizione delle immagini. Tale indagine è fortemente influenzata dalla posizione fetale (Figure 5c e 5d). Una valutazione completa della colonna fetale, in tutte le proiezioni, non fa parte dell'esame ecografico di screening, in quanto di solito le scansioni sagittali e trasversali sono sufficientemente informative. La spina bifida aperta, la più frequente malformazione spinale severa, si associa di solito ad anomalie intracraniche quali il "segno della banana", una tipica alterazione cerebellare, oppure all'obliterazione della cisterna magna. Altre scansioni della colonna possono permettere di identificare altre malformazioni spinali, quali le anomalie vertebrali e l'agenesia sacrale.

### *Arti ed estremità*

Va sistematicamente documentata la presenza o assenza sia degli arti superiori e delle mani (Figura 6a), sia degli arti inferiori e dei piedi (Figura 6b) (52). Il conteggio del numero delle dita, tuttavia, non è parte integrante dell'ecografia di screening del secondo trimestre.

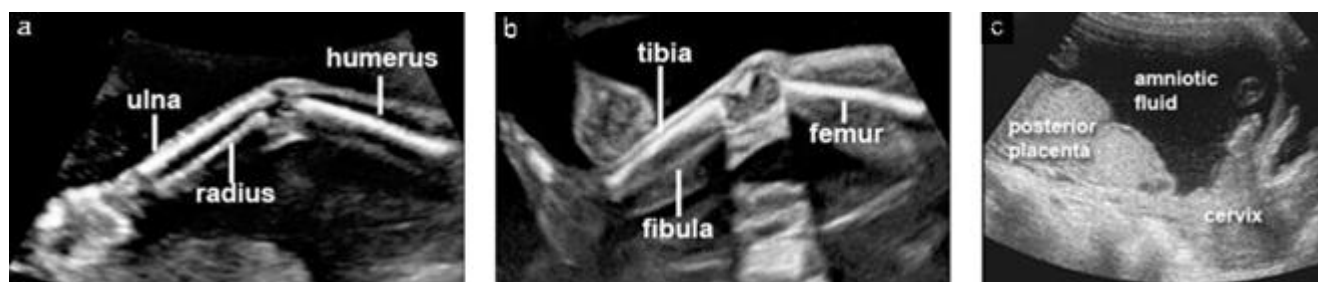### *Placenta*

Nel corso dell'esame ultrasonografico vanno descritti la localizzazione della placenta, il suo aspetto, ed il rapporto con l'orifizio uterino interno (Figura 6c). Tra i reperti placentari anomali che è possibile osservare citiamo la presenza di emorragia, di cisti multiple associate a triploidia, e di masse placentari come il corioangioma. Nella maggior parte dei casi, nel corso dell'ecografia di screening del secondo trimestre eseguita per via transaddominale, è possibile identificare con chiarezza la posizione della placenta rispetto all'orifizio uterino interno. Qualora il margine inferiore della placenta raggiunga o copra l'orifizio interno si deve richiedere una ecografia di follow-up nel terzo trimestre (53,54). Le donne con placenta anteriore bassa ed anamnesi di pregressa chirurgia uterina, e quelle con placenta previa, hanno un rischio aumentato di anomalie dell'adesione placentare. In questi casi è necessario cercare possibili segni di placenta accreta: il segno più sensibile è la presenza di lacune placentari multiple con flusso

di tipo arterioso o misto (55,56). Inoltre la presenza di un aspetto anomalo dell'interfaccia tra parete uterina e parete vescicale è un segno specifico di accretismo, ma è presente in una minoranza dei casi. Invece la mancata visualizzazione dell'area ecolucente tra una placenta anteriore e la parete uterina non è un segno sensibile né specifico di placenta accreta. Durante l'ecografia di screening del secondo trimestre è possibile porre il sospetto di placenta accreta, ma è solitamente necessario eseguire una successiva ecografia mirata.

### Genitali

La caratterizzazione dei genitali esterni per la determinazione del sesso fetale non è obbligatoria nel corso dell'ecografia del secondo trimestre. Il sesso fetale va documentato solo su richiesta dei genitori e tenendo conto delle pratiche cliniche locali.



**Figura 6** Visualizzazione ecografica degli arti superiori, inferiori e della placenta. La presenza o assenza degli arti superiori ed inferiori va documentata di routine, a meno che non si visualizzino male a causa di problematiche tecniche (a, b). Inoltre si deve determinare la posizione della placenta in relazione alla cervice materna.

### Cervice, morfologia uterina e annessi

Numerosi studi hanno evidenziato una forte correlazione tra la presenza di una cervice corta, documentata tramite ecografia transvaginale, ed il parto pretermine. Vari studi clinici randomizzati che hanno preso in esame gli effetti combinati della misurazione della lunghezza cervicale e di un conseguente cerchiaggio cervicale o prescrizione di progesterone, non sono riusciti a dimostrare dei reali benefici in termini di costo-efficacia di tali programmi di screening (57,58). Ad oggi, non vi è sufficiente evidenza a favore della misurazione della lunghezza cervicale di routine durante l'ecografia di screening del secondo trimestre in una popolazione non selezionata (59). Sebbene l'identificazione di gestanti con cervice corta possa essere utile a scopo di ricerca per ulteriori studi clinici, ciò non giustifica al momento la misurazione routinaria della lunghezza cervicale durante l'ecografia di screening. Tale pratica non solo richiederebbe risorse specifiche e controllo degli standard di qualità, ma potrebbe causare svantaggi quali ansia nelle donne e prescrizione di terapie non necessarie. Miomi uterini e masse annessiali devono essere descritti qualora possano interferire con il travaglio di parto (60).

## BIBLIOGRAFIA

1. World Health Organization. *Report on the Regional Consultation Towards the Development of a Strategy for Optimizing Fetal Growth and Development*. WHO Regional Office for the Eastern Mediterranean: Cairo, 2005.
2. Barker DJ, Gluckman PD, Godfrey KM, Harding JE, Owens JA, Robinson JS. Fetal nutrition and cardiovascular disease in adult life. *Lancet* 1993; **341**: 938–91.
3. Schwarzler P, Senat MV, Holden D, Bernard JP, Masroor T, Ville Y. Feasibility of the second-trimester fetal ultrasound examination in an unselected population at 18, 20 or 22 weeks of pregnancy: a randomized trial. *Ultrasound Obstet Gynecol* 1999; **14**: 92–97.
4. Saltvedt S, Almstrom H, Kublickas M, Valentin L, Grunewald C. Detection of malformations in chromosomally normal fetuses by routine ultrasound at 12 or 18 weeks of gestation – a randomised controlled trial in 39,572 pregnancies. *BJOG* 2006; **113**: 664–674.
5. Tegnander E, Williams W, Johansen OJ, Blaas HG, Eik-Nes SH. Prenatal detection of heart defects in a non-selected population of 30149 fetuses – detection rates and outcome. *Ultrasound Obstet Gynecol* 2006; **27**: 252–265.
6. Goldberg JD. Routine screening for fetal anomalies: expectations. *Obstet Gynecol Clin North Am* 2004; **31**: 35–50.
7. Grandjean H, Larroque D, Levi S. The performance of routine ultrasonographic screening of pregnancies in the Eurofetus Study. *Am J Obstet Gynecol* 1999; **181**: 446–454.

8. World Health Organization. *Training in Diagnostic Ultrasound: Essentials, Practice, and Standards*. (WHO Technical Report Series, No. 875). WHO: Geneva, 1998.
9. Reddy UM, Filly RA, Copel JA. Prenatal imaging: ultrasonography and magnetic resonance imaging. *Obstet Gynecol* 2008; **112**: 145–157.
10. Ville Y. ‘Ceci n’est pas une échographie’: a plea for quality assessment in prenatal ultrasound. *Ultrasound Obstet Gynecol* 2008; **31**: 1–5.
11. Abramowicz JS, Kossoff G, Marsal K, Ter Haar G. Safety Statement, 2000 (reconfirmed 2003). International Society of Ultrasound in Obstetrics and Gynecology (ISUOG). *Ultrasound Obstet Gynecol* 2003; **21**: 100.
12. Altman DG, Chitty LS. New charts for ultrasound dating of pregnancy. *Ultrasound Obstet Gynecol* 1997; **10**: 174–191.
13. Degani S. Fetal biometry: clinical, pathological, and technical considerations. *Obstet Gynecol Surv* 2001; **56**: 159–167.
14. Dudley NJ. A systematic review of the ultrasound estimation of fetal weight. *Ultrasound Obstet Gynecol* 2005; **25**: 80–89.
15. Salomon LJ, Bernard JP, Duyme M, Doris B, Mas N, Ville Y. Feasibility and reproducibility of an image scoring method for quality control of fetal biometry in the second trimester. *Ultrasound Obstet Gynecol* 2006; **27**: 34–40.
16. Salomon LJ, Bernard JP, Duyme M, Buvat I, Ville Y. The impact of choice of reference charts and equations on the assessment of fetal biometry. *Ultrasound Obstet Gynecol* 2005; **25**: 559–565.
17. Hadlock FP, Harrist RB, Shah YP, King DE, Park SK, Sharman RS. Estimating fetal age using multiple parameters: a prospective evaluation in a racially mixed population. *Am J Obstet Gynecol* 1987; **156**: 955–957.
18. Taipale P, Hiilesmaa V. Predicting delivery date by ultrasound and last menstrual period in early gestation. *Obstet Gynecol* 2001; **97**: 189–194.
19. International Society of Ultrasound in Obstetrics and Gynecology. Sonographic examination of the fetal central nervous system: guidelines for performing the ‘basic examination’ and the ‘fetal neurosonogram’. *Ultrasound Obstet Gynecol* 2007; **29**: 109–116.
20. Hadlock FP, Deter RL, Carpenter RJ, Park SK. Estimating fetal age: effect of head shape on BPD. *AJR Am J Roentgenol* 1981; **137**: 83–85.
21. Jago JR, Whittingham TA, Heslop R. The influence of ultrasound scanner beam width on femur length measurements. *Ultrasound Med Biol* 1994; **20**: 699–703.
22. Lessoway VA, Schulzer M, Wittmann BK. Sonographic measurement of the fetal femur: factors affecting accuracy. *J Clin Ultrasound* 1990; **18**: 471–476.
23. Hadlock FP, Harrist RB, Sharman RS, Deter RL, Park SK. Estimation of fetal weight with the use of head, body, and femur measurements – a prospective study. *Am J Obstet Gynecol* 1985; **151**: 333–337.
24. Mongelli M, Ek S, Tambyrajia R. Screening for fetal growth restriction: a mathematical model of the effect of time interval and ultrasound error. *Obstet Gynecol* 1998; **92**: 908–912.
25. Tunon K, Eik-Nes SH, Grøttum P. Fetal outcome when the ultrasound estimate of the day of delivery is more than 14 days later than the last menstrual period estimate. *Ultrasound Obstet Gynecol* 1999; **14**: 17–22.
26. Tunon K, Eik-Nes SH, Grøttum P. A comparison between ultrasound and a reliable last menstrual period as predictors of the day of delivery in 15000 examinations. *Ultrasound Obstet Gynecol* 1996; **8**: 178–185.
27. Johnsen SL, Rasmussen S, Wilsgaard T, Sollien R, Kiserud T. Longitudinal reference ranges for estimated fetal weight. *Acta Obstet Gynecol Scand* 2006; **85**: 286–297.
28. Salomon LJ, Bernard JP, Ville Y. Estimation of fetal weight: reference range at 20–36 weeks’ gestation and comparison with actual birth-weight reference range. *Ultrasound Obstet Gynecol* 2007; **29**: 550–555.
29. Magann EF, Chauhan SP, Whitworth NS, Isler C, Wiggs C, Morrison JC. Subjective versus objective evaluation of amniotic fluid volume of pregnancies of less than 24 weeks’ gestation: how can we be accurate? *J Ultrasound Med* 2001; **20**: 191–195.
30. Magann EF, Perry KG Jr, Chauhan SP, Anfanger PJ, Whitworth NS, Morrison JC. The accuracy of ultrasound evaluation of amniotic fluid volume in singleton pregnancies: the effect of operator experience and ultrasound interpretative technique. *J Clin Ultrasound* 1997; **25**: 249–253.
31. de Vries JL, Fong BF. Normal fetal motility: an overview. *Ultrasound Obstet Gynecol* 2006; **27**: 701–711.
32. Bonilla-Musoles F, Machado LE, Osborne NG. Multiple congenital contractures (congenital multiple arthrogryposis). *J Perinat Med* 2002; **30**: 99–104.
33. Manning FA. Fetal biophysical profile. *Obstet Gynecol Clin North Am* 1999; **26**: 557–77.
34. Alfirevic Z, Neilson JP. The current status of Doppler sonography in obstetrics. *Curr Opin Obstet Gynecol* 1996; **8**: 114–118.
35. Neilson JP, Alfirevic Z. Doppler ultrasound for fetal assessment in high-risk pregnancies. *Cochrane Database Syst Rev* 2000; CD000073.
36. Alfirevic Z, Stampalija T, Gyte GM. Fetal and umbilical Doppler ultrasound in high-risk pregnancies. *Cochrane Database Syst Rev* 2010; CD007529.
37. Heinonen S, Ryyanen M, Kirkinen P, Saarikoski S. Perinatal diagnostic evaluation of velamentous umbilical cord insertion: clinical, Doppler, and

ultrasonic findings. *Obstet Gynecol* 1996; **87**: 112–117.

38. Pretorius DH, Chau C, Poeltler DM, Mendoza A, Catan-zarite VA, Hollenbach KA. Placental cord insertion visualization with prenatal ultrasonography. *J Ultrasound Med* 1996; **15**: 585–593.
39. Gagnon R, Morin L, Bly S, Butt K, Cargill YM, Denis N, Hietala-Coyle MA, Lim KI, Ouellet A, Raciot MH, Salem S; Diagnostic Imaging Committee, Hudon L, Basso M, Bos H, Delisle MF, Farine D, Grabowska K, Menticoglou S, Mundle W, Murphy-Kaulbeck L, Pressey T, Roggensack A; Maternal Fetal Medicine Committee. Guidelines for the management of vasa previa. *Obstet Gynaecol Can* 2009; **31**: 748–760.
40. Aubry MC, Aubry JP, Dommergues M. Sonographic prenatal diagnosis of central nervous system abnormalities. *Childs Nerv Syst* 2003; **19**: 391–402.
41. Miller C, Losken HW, Towbin R, Bowen A, Mooney MP, Towbin A, Faix RS. Ultrasound diagnosis of craniosynostosis. *Cleft Palate Craniofac J* 2002; **39**: 73–80.
42. Brown BS. The prenatal ultrasonographic diagnosis of osteogenesis imperfecta lethalis. *J Can Assoc Radiol* 1984; **35**: 63–66.
43. Rotten D, Levailant JM. Two- and three- dimensional sono-graphic assessment of the fetal face. 1. A systematic analysis of the normal face. *Ultrasound Obstet Gynecol* 2004; **23**: 224–231.
44. Dar P, Gross SJ. Craniofacial and neck anomalies. *Clin Perinatol* 2000; **27**: 813–837.
45. Azouz EM, Teebi AS, Eydoux P, Chen MF, Fassier F. Bone dysplasias: an introduction. *Can Assoc Radiol J* 1998; **49**: 105–109.
46. Ruano R, Benachi A, Aubry MC, Bernard JP, Hameury F, Nihoul-Fekete C, Dumez Y. Prenatal sonographic diagnosis of congenital hiatal hernia. *Prenat Diagn* 2004; **24**: 26–30.
47. Blaas HG, Eik-Nes SH. Sonographic development of the normal foetal thorax and abdomen across gestation. *Prenat Diagn* 2008; **28**: 568–580.
48. International Society of Ultrasound in Obstetrics and Gynecology. Cardiac screening examination of the fetus: guidelines for performing the ‘basic’ and ‘extended basic’ cardiac scan. *Ultrasound Obstet Gynecol* 2006; **27**: 107–113.
49. Comstock CH. Normal fetal heart axis and position. *Obstet Gynecol* 1987; **70**: 255–259.
50. Yagel S, Arbel R, Anteby EY, Raveh D, Achiron R. The three vessels and trachea view (3VT) in fetal cardiac scanning. *Ultrasound Obstet Gynecol* 2002; **20**: 340–345.
51. Bronshtein M, Gover A, Zimmer EZ. Sonographic definition of the fetal situs. *Obstet Gynecol* 2002; **99**: 1129–1130.
52. Holder-Espinasse M, Devisme L, Thomas D, Boute O, Vaast P, Fron D, Herbaux B, Puech F, Manouvrier-Hanu S. Pre- and postnatal diagnosis of limb anomalies: a series of 107 cases. *Am J Med Genet A* 2004; **124A**: 417–422.
53. Bhide A, Thilaganathan B. Recent advances in the management of placenta previa. *Curr Opin Obstet Gynecol* 2004; **16**: 447–451.
54. Royal College of Obstetricians and Gynaecologists. Guideline No. 27. *Placenta Praevia and Placenta Praevia Accreta: Diagnosis and Management*. RCOG: London, October, 2005.
55. Finberg HJ, Williams JW. Placenta accreta: prospective sono-graphic diagnosis in patients with placenta previa and prior cesarean section. *J Ultrasound Med* 1992; **11**: 333–343.
56. Comstock CH, Love JJ Jr, Bronsteen RA, Lee W, Vettraino IM, Huang RR, Lorenz RP. Sonographic detection of placenta accreta in the second and third trimesters of pregnancy. *Am J Obstet Gynecol* 2004; **190**: 1135–1140.
57. Fonseca EB, Celik E, Parra M, Singh M, Nicolaidis KH. Progesterone and the risk of preterm birth among women with a short cervix. *N Engl J Med* 2007; **357**: 462–469.
58. To MS, Alfirevic Z, Heath VC, Cicero S, Cacho AM, Williamson PR, Nicolaidis KH. Cervical cerclage for prevention of preterm delivery in women with short cervix: randomised controlled trial. *Lancet* 2004; **363**: 1849–1853.
59. Berghella V, Baxter JK, Hendrix NW. Cervical assessment by ultrasound for preventing preterm delivery. *Cochrane Database Syst Rev* 2009; CD007235.
60. Qidwai GI, Caughey AB, Jacoby AF. Obstetric outcomes in women with sonographically identified uterine leiomyomata. *Obstet Gynecol* 2006; **107**: 376–382

## **RINGRAZIAMENTI**

Queste linee guida sono state elaborate dalla Prenatal Ultrasound Screening Task Force con il patrocinio della Commissione per gli Standard Clinici ISUOG, Presidente; Dr Wesley Lee, Department of Obstetrics and Gynecology, Oakland University William Beaumont School of Medicine, Rochester, Michigan, USA.

**Un particolare ringraziamento viene rivolto agli specialisti che hanno contribuito a questo progetto:**

**Presidente della Task Force: Laurent J Salomon, MD, PhD**

*Hopital Necker Enfants Malades, AP-HP, Universite Paris Descartes, Paris, France*

**Zarko Alfirevic, MD**

*Division of Perinatal and Reproductive Medicine,  
University of Liverpool, Liverpool Women's Hospital,  
Liverpool, UK*

**Vincenzo Berghella, MD**

*Department of Obstetrics and Gynecology, Thomas  
Jefferson University, Philadelphia, PA, USA*

**Caterina Bilardo, MD**

*Department of Obstetrics and Gynecology, Academic  
Medical Centre, Amsterdam, The Netherlands*

**Edgar Hernandez-Andrade, MD**

*Department of Maternal Fetal Medicine, National Institute of Perinatal Medicine, Mexico City, Mexico*

**Synnove Lian Johnsen, MD**

*Haukeland University Hospital, Bergen, Norway*

**Karim Kalache, MD**

*Department of Obstetrics, Charite University Hospital-  
Campus Mitte, Berlin, Germany*

**Wesley Lee, MD**

*Division of Fetal Imaging, William Beaumont Hospital,  
Royal Oak, MI, USA*

**Kwok Yin Leung, MD**

*Department of Obstetrics and Gynecology, Queen  
Mary Hospital, The University of Hong Kong, Hong  
Kong, Hong Kong*

**Gustavo Malinger, MD**

*Fetal Neurology Clinic, Department of Obstetrics  
and Gynecology, Wolfson Medical Center, Tel-Aviv  
University, Israel*

**Hernan Munoz, MD**

*Department of Obstetrics and Gynecology, Universidad de Chile, Clinica Las Condes, Santiago, Chile*

**Federico Prefumo, MD, PhD**

*Department of Obstetrics and Gynecology, University  
of Brescia, Brescia, Italy*

**Ants Toi, MD**

*Mount Sinai Hospital, Department of Medical Imaging,  
University of Toronto, Toronto, Canada*

Un ringraziamento speciale a Jacques Abramowicz (USA), MD, PhD, per il suo contributo alla sezione riguardante la Sicurezza ed a Jean-Philippe Bault (France), MD, per aver fornito alcune delle immagini.

**Copie di questo documento sono disponibili al seguente indirizzo web:**

**<http://www.isuog.org>**

ISUOG Secretariat Unit 4, Blythe Mews Blythe Road  
London W14 0HW, UK e-mail: [info@isuog.org](mailto:info@isuog.org)