



Università degli Studi di Padova
Dipartimento di Scienze Ginecologiche e della Riproduzione Umana
Scuola di Specializzazione in Ginecologia e Ostetricia

ABRUPTIO PLACENTAE

Dott.ssa Tomassini

08.03.10

RICOVERO di pz di 43 aa, con diagnosi di ipertensione + OGTT alterato in gravida alla 36^a s.g PARA 0000

ANAMNESI FAM: familiarità per diabete e k polmonare

ANAMNESI FIS: nega allergie note E/P fumo alvo e diuresi regolari incremento ponderale in gravidanza di 8 kg

ANAMNESI PAT. REMOTA: ricovero per algie pelviche alla 27^a + 2 s.g Bentelan 12 mg (07/08/ gennaio 2010)

ANAMNESI PAT. PROSSIMA: rialzo pressorio dal 05.03.10, attualmente non sintomatico.

OGTT alterato (visita diabetologica del 08.03.10: dieta + monitoraggio glicemico)

- **TV 17.02.2010**: positivo per streptococco agalactiae
- **OGCT 03.12.09**: alterato a 60' (143 mg/dl)
- **OGTT 23.02.10**: alterato a 60' (250 mg/dl) e a 120' (226 mg/dl)
- **ECO 08.09.09**: EA 10 + 2 s.g CRL 43.6 mm (11 s.g) si segnala mioma intramurale a carico della parete posteriore di 50 mm
- **ECO 17.11.09**: EA 20 +2 s.g biometria corrispondente, morfologia regolare LA regolare placenta posteriore
- **ECO 23.02.10**: EA 34 +2 biometria corrispondente, LA regolare, placenta posteriore, PP cefalica.

INGRESSO

- **VISITA:** GE e vagina regolari. CU come da amenorrea non contratto alla visita. Collo rammollato, conservato, chiuso. PP cefalica adagiata allo SS. BCF 144 bpm.
- **PA:** 160/90 mmhg
- **STICK URINE** 1+ proteinuria

IN REPARTO

PA X 6

Stick glicemici pre e post prandiali (borderline)

Esami ematochimici: Hb 101 g/L,

PCR negativa, Amilasi pancreatica 58 U/L, proteinuria
24h 0,23 g

Eco 09.03.10: biometria corrispondente, LA regolare,
placenta posteriore PPcefalica emodinamica fetale
nella norma

ADALAT s.l in caso di valori pressori diastolici >90
mmhg

- **10.03.10:** in considerazione dello scarso controllo pressorio, l'età gestazionale, il buon compenso diabetologico si pone indicazione per espletamento del parto mediante induzione del travaglio.
- **11.03.10 h 10.45** (sala parto) collo sacralizzato conservato pervio alla punta non perdite atipiche 1° applicazione intracervicale di prepidil gel
- **h 16:35** visita invariata. All'estrazione del dito esploratore si assiste alla **fuoriuscita di coagulo e poi di cospicue perdite ematiche**. Si decide per TC emergente per sospetto distacco di placenta

- **H16:45 TC:** "...secondamento manuale di placenta e membrane apparentemente complete che si inviano per esame istologico. La placenta presenta sul versante materno **area di distacco con coagulo di circa 5 cm**....scovolamento e revisione con cucchiaia della cavità uterina....si assiste a cospicuo sanguinamento a livello del collo uterino, si reperta la presenza di **varici sanguinanti** che vengono legate...isterorrafia in continua previo posizionamento di **zaffo intracavitario** ed infusione di prostaglandine e.v. PE+ LA 900 cc. Trasmessa in corso di intervento **una sacca di emazie** concentrate. “
- immediato postoperatorio emodinamicamente stabile
- **H 20:00:** abbondanti **perdite ematiche** vaginali e dalla ferita chirurgica associate a segni di **shock ipovolemico** da sospetta **atonia uterina**

- **Laparotomia operativa:** isterectomia sovracervicale ed annessiectomia sinistra e legatura delle arterie ipogastriche bilateralmente. All'ispezione pelvica importante **emoperitoneo**. L'utero appare di volume aumentato ed **atonico** per cui in considerazione **dell'emorragia persistente**, delle condizioni cliniche della pz, e dell'impossibilità di mantenere un efficace globo di sicurezza si decide per **isterectomia sovracervicale**.

Persistente sanguinamento ed impossibilità di assicurare l'emostasi: si decide per **legatura delle arterie ipogastriche** bilateralmente. In considerazione del sanguinamento persistente a **provenienza dell'annesso sx** si procede a forcipressura, sezione e legatura del legamento infundibolo pelvico di sx. Posizionamento di drenaggio tubulare intracavitario a caduta e di drenaggio sottofasciale tipo jackson-pratt. PE 4700cc. Eseguiti in sede intraoperatoria **17 sacche di emazie concentrate, 3000 ml di plasma 1 sacca di concentrato piastrinico**

- **12.03.10**: Trasferimento presso la terapia intensiva neurochirurgica per monitoraggio post operatorio.

Trasfuse 2 sacche in data 12 e 14.03.10
emodinamicamente stabile, scambi respiratori entro valori adeguati

Rx eseguiti in data 12-13-14.03.10 (non refertate)
quadro radiografico in miglioramento

Diuresi spontanea

No deficit sensitivo-motori

- Pa 145/65 Fc 72 bpm

Addome trattabile, dolorabile in sede di ferita chirurgica peristalsi torpita

Lieve iposodiemia

- **14.03.10:** rientro presso il reparto della clinica ginecologica/ostetrica in osservazione

In terapia:

Tazocin 4.5 g 1 fl x4/die

Areosol con 1 fl fluimucil x2/die

Fragmin s.c 5000 UI/die

Dostinex cp 1/2 in data 15 e 16 .03/10

- **18.03.10:** Trasferimento presso il puerperio della clinica.

Eseguita consulenza psichiatrica e dietologica.

Buone condizioni cliniche generali

Esami ematochimici 22.03.10: Hb 10.7 g/dl, lipasi 234 U/L, amilasi pancreatica 216 U/L

Eseguita consulenza gastroenterologica in data 22.03.10 che consiglia NPT e TC addome superiore senza e con m.d.c (in corso di refertazione)

Abruptio placentae

distacco intempestivo di placenta
normalmente inserita (DIPNI)

- Definizione: distacco della placenta patologico prima dell'espulsione del feto
- Rappresenta il 30% delle emorragie anteparto
- Mortalità materna 0.5-5%
- Mortalità fetale intrauterina 50-80%

Forme cliniche

- **Distacco parziale/ distacco totale**
- **Distacco lieve:** area placentare distaccata inferiore ad $\frac{1}{4}$ della superficie placentare
- **Distacco moderato:** area placentare distaccata compresa tra $\frac{1}{4}$ e $\frac{2}{3}$ della superficie placentare
- **Distacco severo:** area di distacco placentare $>$ $\frac{2}{3}$ della superficie placentare totale

EZIOLOGIA

- **Causa specifica non individuabile**

FATTORI DI RISCHIO:

- **ipertensione cronica/ gestazionale/ preclampsia**
- **Sovradistensione uterina: gravidanza gemellare polidrammnios**
- **Disordini vascolari: DM , collagenopatie, fumo**
- **Pregresso DIPNI**
- **Trombofilia**
- **Malformazioni e tumori uterini**
- **Placenta circumvallata**
- **Brevità assoluta del funicolo**
- **Trauma**
- **Età materna > 35 aa**
- **Cocaina**

CLINICA

- **Sanguinamento** vaginale rosso vivo 80% oppure rosso scuro misto a coaguli
20% il sanguinamento è occulto!(assenza di sanguinamento manifesto non esclude la diagnosi)
- **Contrattilità uterina** continua e dolorosa
- Livello del fondo uterino può aumentare rapidamente per l'ematoma
- **Dolore** addominale basso o lombare
- **Sofferenza fetale acuta** riduzione dei MAF decelerazioni tardive, bradicardia riduzione della variabilità a breve termine

Classi di DIPNI

CLINICA	I GRADO	II GRADO	III GRADO
Sanguinamento	lieve	moderato	grave
utero	Contrazioni Subentranti	tetania	Tetania dolorosa
FC materna	normale	aumentata	elevata
PA materna	normale	Ipotensione posturale	Ipotensione- shock
Benessere fetale	normale	Sofferenza fetale	Morte fetale
fibrinogeno	normale	Ridotto 150-250	<150 ↓ piastrine
incidenza	15%	20-40%	45%

FISIOPATOLOGIA

**Lesione vascolare
da causa
funzionale/**

causa meccanica

Distacco inizia nella decidua basale con formazione di un ematoma nello strato aderente al miometrio compressione e distruzione della zona placentare corrispondente

La rottura di una arteria spirale causa un ematoma che si espande progressivamente separando sezioni sempre maggiori di placenta

EVOLUZIONE


Se
sanguinamento
limitato/ arresto
emorragia



Ematoma

EVOLUZIONE

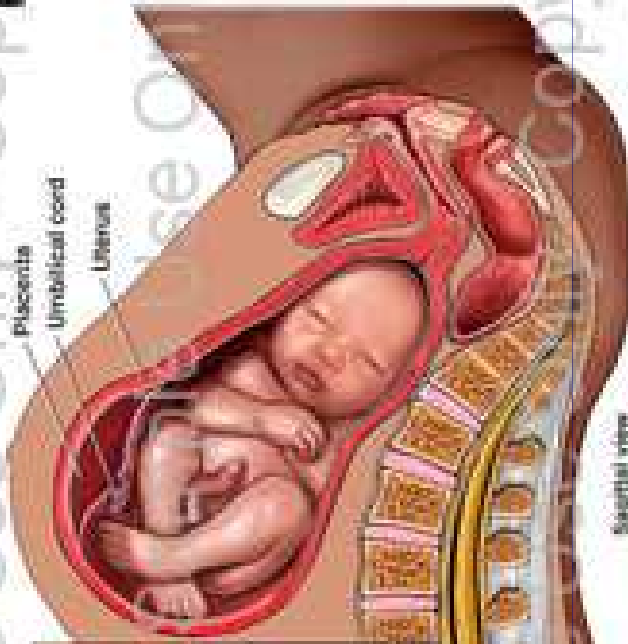
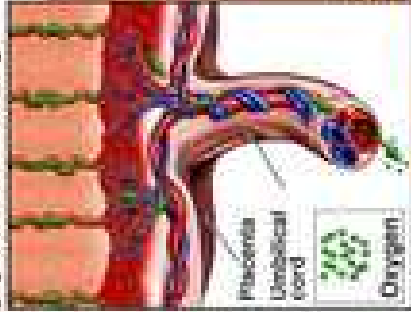
Il sangue può farsi strada attraverso le membrane o la placenta



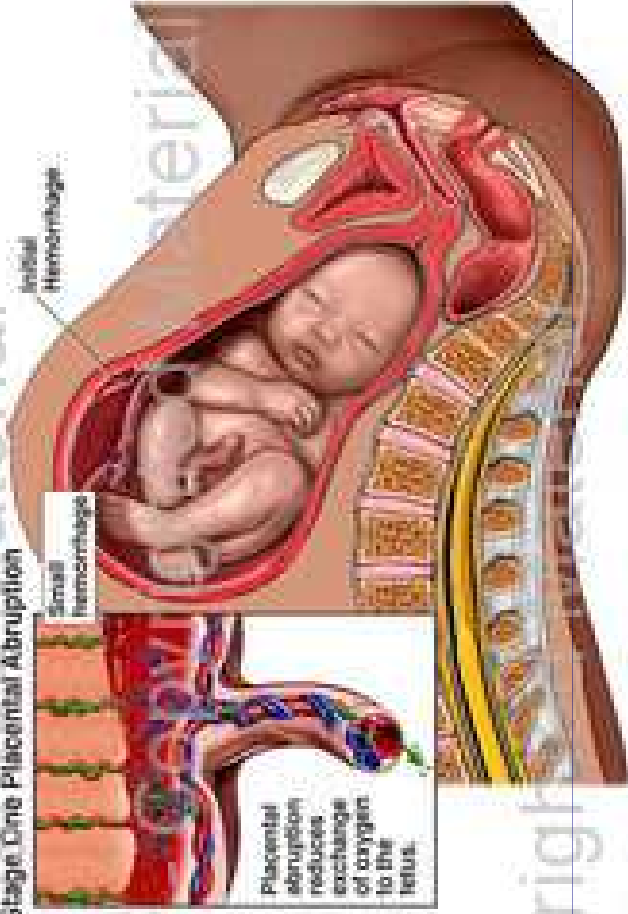
- Emorragia materno-fetale. Feto-materna
- Emorragia materna nel LA
- Embolizzazione amniotica
- Infarcimento emorragico del miometrio con perdita della contrattilità: utero di Couvelaire
- CID IRA shock
- Necrosi ipofisiaria di Sheehan

Progression of Placental Abruption

A Normal Anatomy



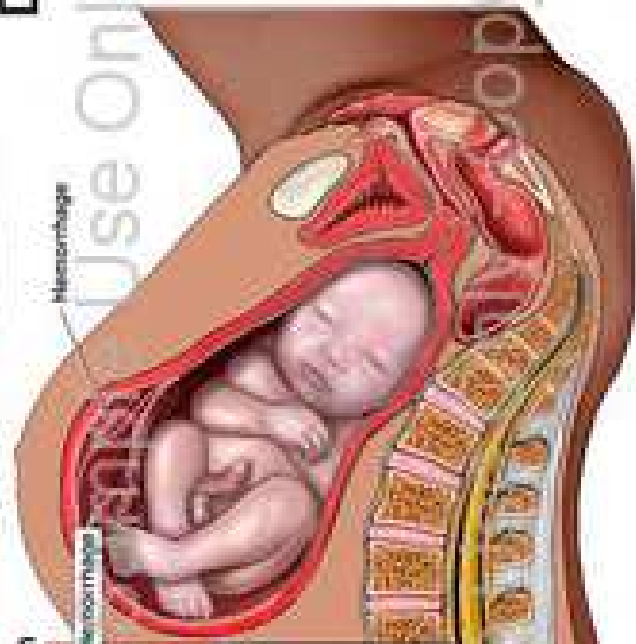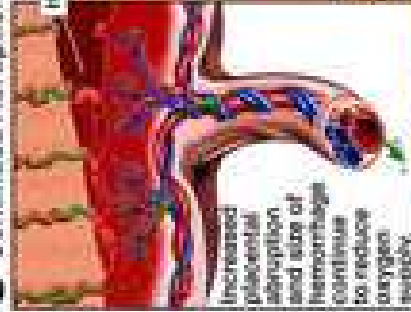Sagittal view



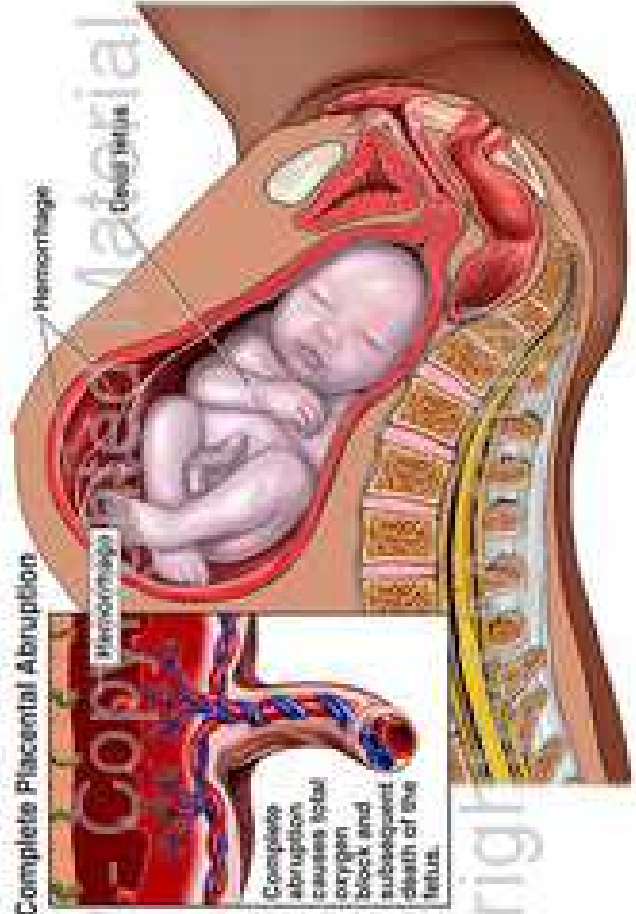

B Stage One Placental Abruption

Placental abruption reduces exchange of oxygen to the fetus.

C Continued Abruption



D Complete Placental Abruption



DIAGNOSI

CLINICA

sanguinamento vaginale, contrattilità utero/ sofferenza fetale

Emorragia può non essere evidente:

la testa fetale a livello del SUI impedisce al sangue di fuoriuscire dal canale cervicale

sanguinamento retroplacentare con margini placentari aderenti alle pareti dell'utero

il sangue entra in cavità amniotica

la placenta distaccata completamente ,con membrane ancora adese alla parete uterina

DIAGNOSI

ECOGRAFIA OSTETRICA

- Ematoma retroplacentare
- Emorragia occulta
- Emorragia estesa
- Diagnosi differenziale

CRITERI ECOGRAFICI

Iperecogenicità in fase acuta

Ipoecogenicità dopo 1 settimana

DIAGNOSI

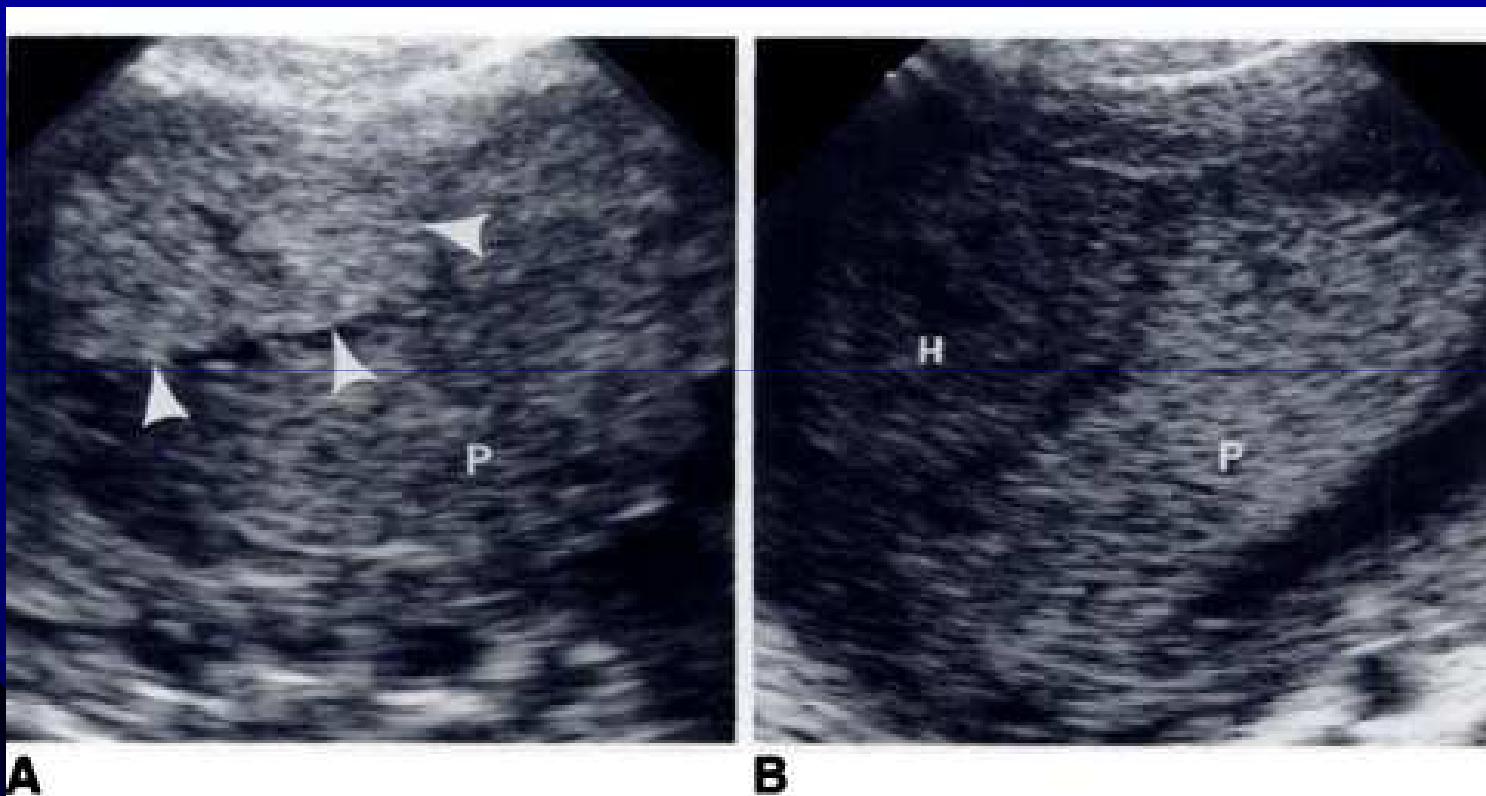


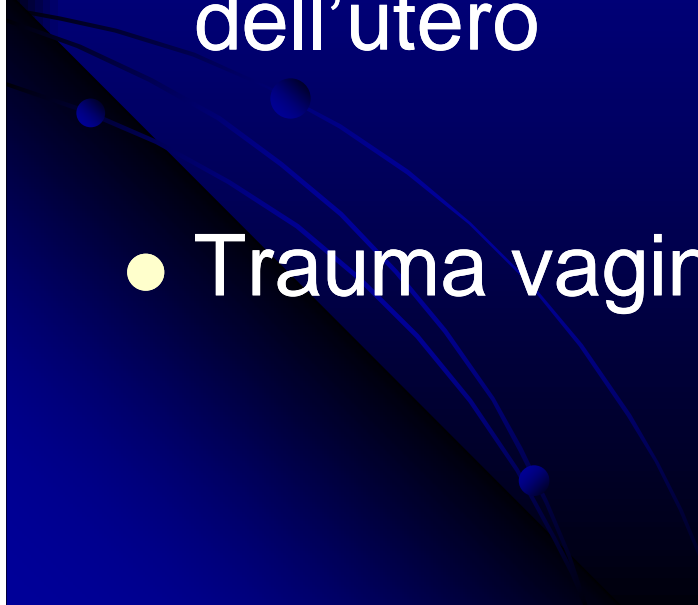
Fig. 2.—A, A sonogram made at 25 menstrual weeks shows a hyperchoic hematoma (arrowheads) in a retroplacental location, beneath placenta (P).

B, Repeat sonogram made 1 week later shows hematoma (H) to be hypochoic compared with adjacent placenta (P).

Diagnosi differenziale

	Placenta previa	Abruptio placentae
metrorragia	Presente sangue rosso vivo	Variabile sangue rosso vivo/o rosso scuro misto a coaguli
Contrazioni uterine	assenti	Presenti
dolore	assente	Presente
Sofferenza fetale	Assente o tardiva per complicanze dell'emorragia profusa	presente

Diagnosi differenziale

- Travaglio normale con eccessivo sanguinamento
 - Rottura di varici vaginali o del collo dell'utero
 - Trauma vaginale
- 

TRATTAMENTO

- Monitoraggio parametri vitali
- CTG continuo
- Accesso venoso
- Gruppo sanguigno
- Esami ematochimici
- Terapia tocolitica e induzione della maturità polmonare
- Espletamento del parto in relazione all' entità del distacco, all' età gestazionale, alle condizioni emodinamiche materne, all' eventuale sofferenza fetale

Pz non in travaglio di parto

- Condizioni emodinamiche materne stabili
- No segni di sofferenza fetale



in relazione all'età gestazionale:

Tocolisi ed eventuale induzione della maturità polmonare

Monitoraggio ed espletamento del parto per via vaginale se sanguinamento cessa spontaneamente e non ci sono contemporanee complicazioni

Dopo la 34^a s.g TC In tutti i casi in cui il grado del distacco non è valutabile o contemporanea presenza di complicazioni

Pz non in travaglio di parto

- Condizioni emodinamiche materne instabili
- Segni di sofferenza fetale



Espletamento del parto
mediante TC

Pz in travaglio di parto

PARTO VAGINALE:

condizioni emodinamiche materne stabili

feto morto

Distacco di I grado

TC:

Condizioni emodinamiche materne instabili

tempi del travaglio sono superiori alle 6 ore in distacco di II grado

metrorragia incessante

Sofferenza fetale acuta

In tutti i casi in cui il grado del distacco non è valutabile

ISTERECTOMIA:

Se metrorragia persistente dopo correzione della coagulazione, uterotonici, legatura delle a.uterine