

FEBBRE e MALATTIE AUTOIMMUNI

→ Elemento diagnostico e **caratteristico** della malattia:

**Artrite idiopatica giovanile ad esordio sistemico
(Mbo di Still)
Malattia di Kawasaki**

→ Sintomo di **accompagnamento** di malattia sistemica:

Malattie del connettivo

**Lupus eritematoso sistemico
Dermatomiosite giovanile**

Vasculiti sistemiche

**Panarterite nodosa
Granulomatosi di Wegener**

Artrite idiopatica giovanile

Poliarticolare

Morbo di Still

10-20% delle AIG

M = F

- Malattia autoimmune atipica?
- Abnorme risposta immunità innata vs acquisita
 - No T linfociti Ag specifici
 - No autoanticorpi ad alto titolo
- Cascata infiammatoria indotta da IL-6 e IL-1 β



Morbo di Still

Criteria diagnostici

FEBBRE INTERMITTENTE \geq 2 SETTIMANE e ARTRITE

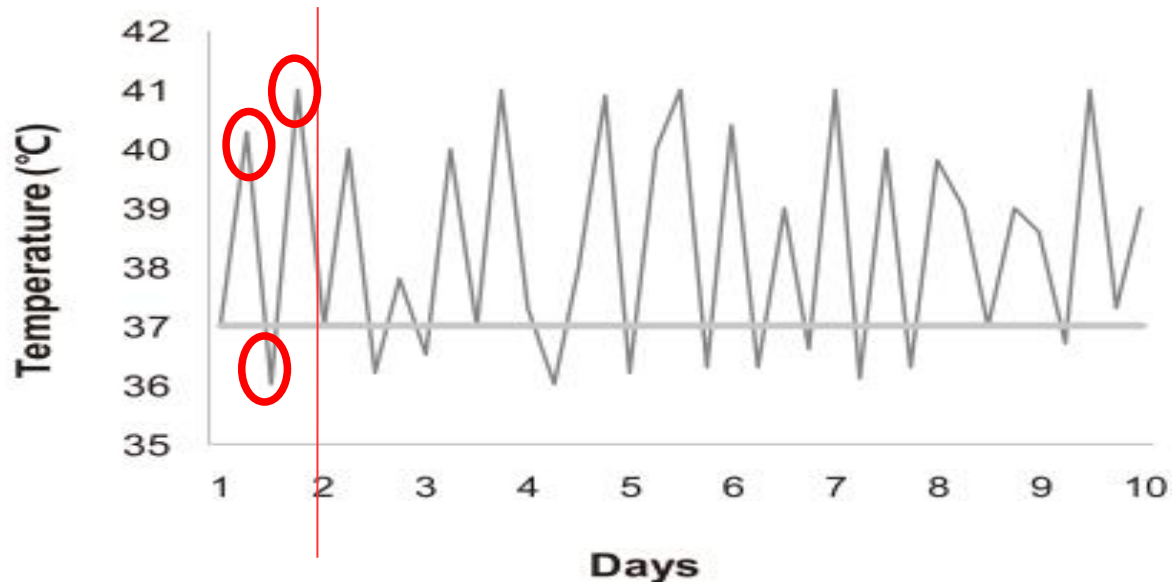
+ almeno **uno** dei seguenti sintomi entro i primi 6 mesi:

**RASH ERITEMATOSO
LINFOADENOMEGALIA
EPATO/SPLENOMEGALIA
SIEROSITE**

Morbo di Still

FEBBRE

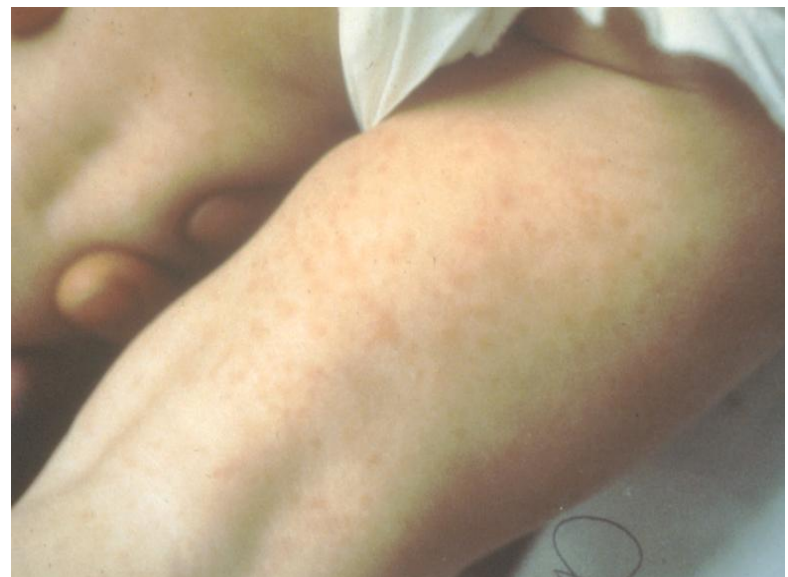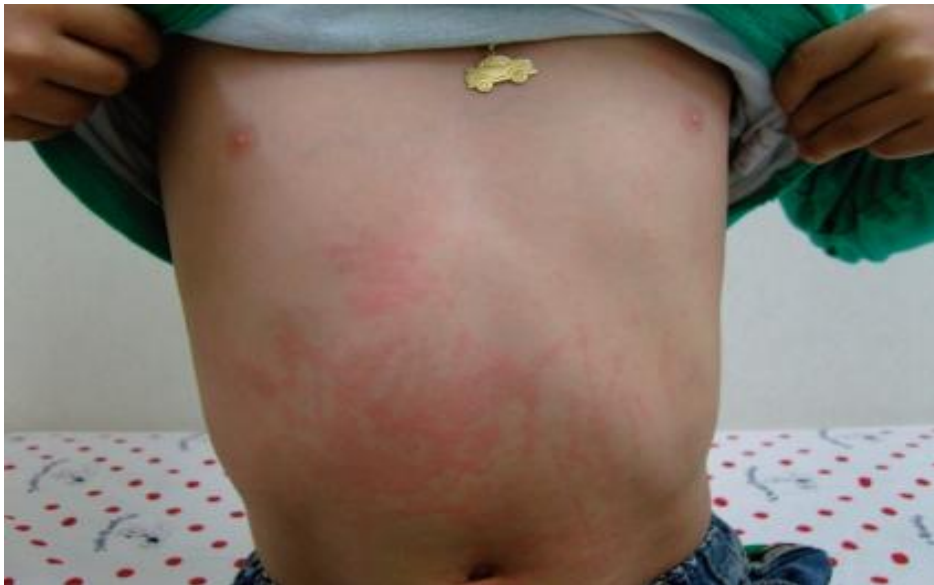- **INTERMITTENTE-REMITTENTE**
- **1/2 PUNTATE FEBBRILI POMERIDIANO-SEROTINE**
- **SFEBBRAMENTO SPONTANEO**
- **BENESSERE DOPO SFEBBRAMENTO**



Morbo di Still

RASH

- MACULARE ERITEMATOSO COLOR **SALMONE**
- **EVANESCENTE**
- AL TRONCO ED ESTREMITA' o MIGRANTE, PRURIGINOSO
- FENOMENO DI KOEBNER (eruzione provocata da sfregamento cute)

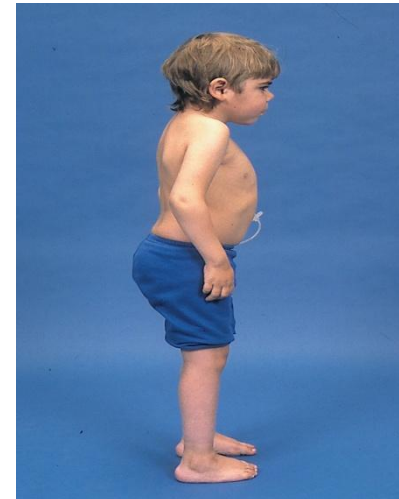


Morbo di Still

ARTRITE

- Inizialmente solo ARTRALGIE (1/3 PZ)
- POLSI, GINOCCHIA E CAVIGLIE
- Può esordire come artrite delle ANCHE
- Interessamento simmetrico e diffuso delle IF DISTALI

Artrite franca può comparire anche a distanza di anni dall'insorgenza dei sintomi sistemici → decorso poliarticolare



Morbo di Still

Caratteristiche cliniche

EPATOSPLENOMEGALIA

LINFOADENOPATIA GENERALIZZATA

SIEROSITI

Esami di laboratorio

- Leucocitosi neutrofila
- Rialzo VES e PCR
- Piastrinosi
- D-dimero e iperfibrinogenemia
- Anemia
- Modesto rialzo AST/ALT, ipoalbuminemia
- ANA e FR solitamente -

Morbo di Still

Diagnosi

La forma sistemica di AIG è la più **complessa** da diagnosticare:

- artrite può comparire **tardivamente**
- sintomi all'esordio **aspecifici**
- spesso confusa con **infezioni** prolungate
- scadimento generale ed organomegalia come in patologia **maligna**

Morbo di Still

Diagnosi differenziale

AIG sistemica diagnosi di esclusione!

- Artrite post-infettiva/virale es. Parvovirus B19, Adenovirus
- Artrite reattiva es. Streptococco, Neisseria, Enterococco
- Malattia di Kawasaki
- Malattie del connettivo es. LES, dematomiosite, sarcoidosi
- Tumori
- Malaria

Morbo di Still

Red flags: quando sospettare

- 🚩 Febbre **intermittente mono/bi** quotidiana serale
- 🚩 Scadimento delle condizioni generali in puntata poi **benessere**
- 🚩 Rash maculare color **salmone evanescente**
- 🚩 Artralgie/artrite
- 🚩 Linfadenopatia LC, inguinale, ascellare
- 🚩 Organomegalia

Malattia di Kawasaki

Vasculite acuta autolimitantesi dell'infanzia

- Bambino piccolo (< 5 aa)
 - Maggiore incidenza nelle popolazioni asiatiche
 - Eziopatogenesi non nota
-

Malattia di Kawasaki

Criteria diagnostici

FEBBRE DA ALMENO 5 GG RESISTENTE AD ANTIBIOTICI E ANTIPIRETICI

+ almeno **quattro** dei seguenti criteri:

1-Rash polimorfo

2-Congiuntivite bilaterale non purulenta

3-Lesioni del cavo orale/labbra

4-Linfoadenopatia cervicale acuta nn purulenta

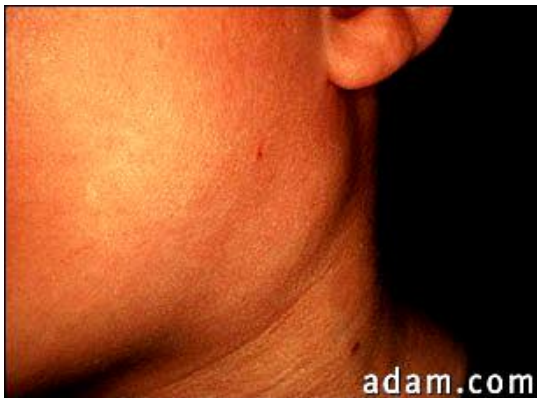5-Lesioni alle estremità (mani e piedi)

Malattia di Kawasaki

FEBBRE

- **PERSISTENTE**
- **SUPERIORE A 39°C**
- SCARSAMENTE RESPONSIVA AD ANTIPIRETICI

LINFOADENOPATIA

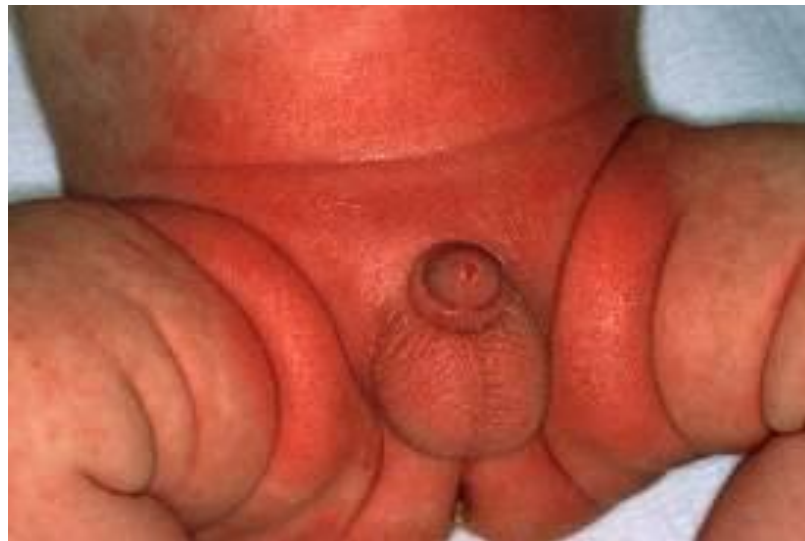
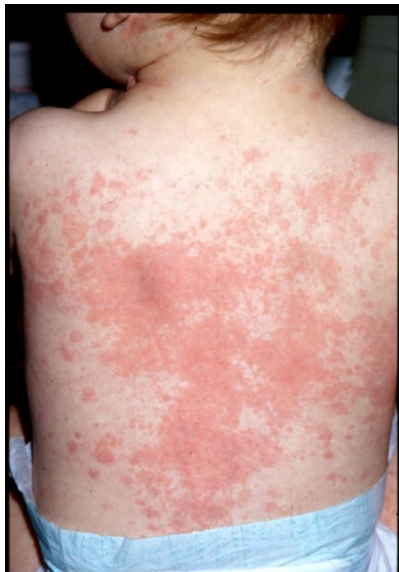
- **LATEROCERVICALE**
- **NON PURULENTA**

Malattia di Kawasaki

RASH POLIMORFO

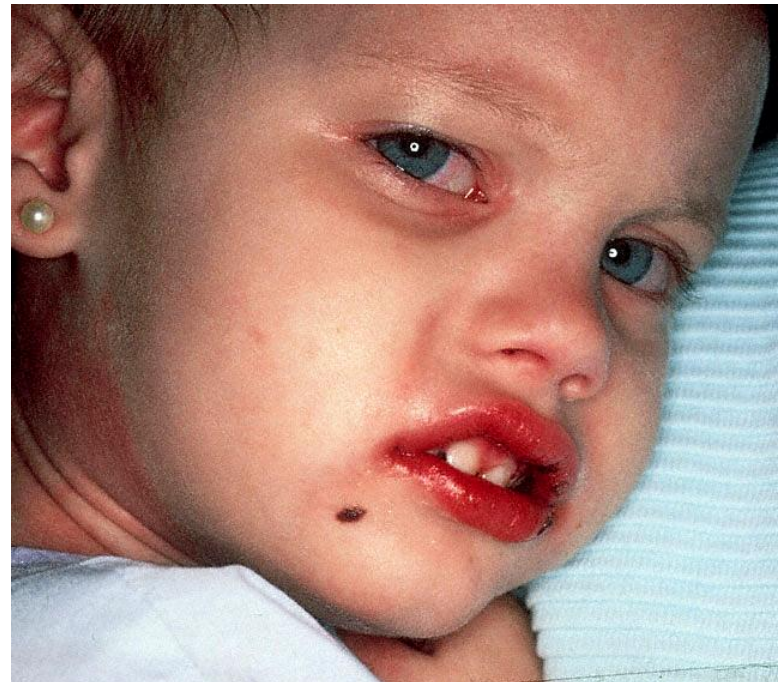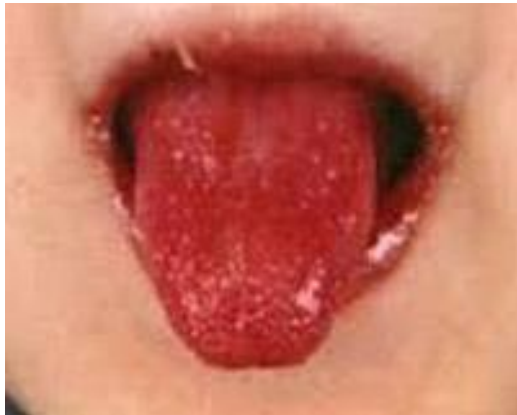- MACULO-PAPULOSO/ORITCARIOIDE/SCARLATTINIFORME
- SEDE: tronco, podice; mani, piedi con edema
- EVOLUZIONE CENTRIPETA



Malattia di Kawasaki

ENANTEMA

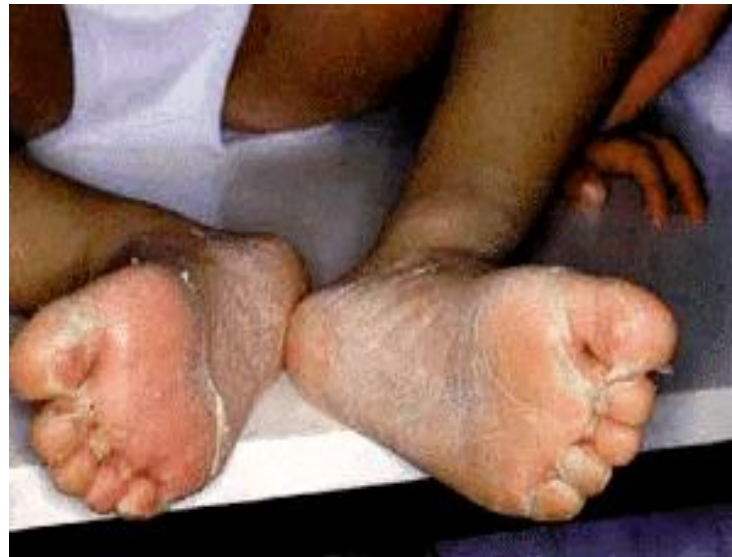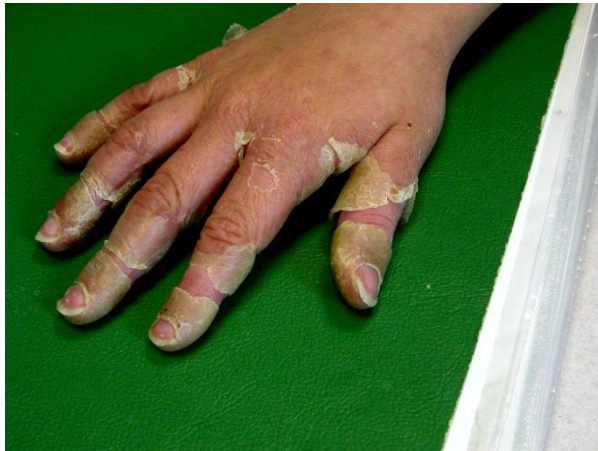- ARROSSAMENTO DI LABBRA , MUCOSA ORALE, FARINGE
- LINGUA A FRAGOLA



Malattia di Kawasaki

LESIONI ALLE ESTREMITA'

- EDEMA
- DESQUAMAZIONE ALLE ESTREMITA' entro 2-3 set dall' esordio della febbre, regione periungueale con possibile estensione palmo-plantare



Malattia di Kawasaki

Esami di laboratorio






- Leucocitosi neutrofila
- Rialzo VES e PCR
- Piastrinosi
- Anemia

Esami strumentali

- Ecocardio (vasculite necrotizzante coronarie)

Malattia di Kawasaki

Red flags

-  Febbre **persistente**
-  **Abbattimento** delle condizioni generali
-  Rash **polimorfo, non evanescente**
-  Linfadenopatia **localizzata**
-  Congiuntivite, mucosite