

Università degli Studi di Padova
Dipartimento di Scienze Ginecologiche e della Riproduzione Umana
Scuola di Specializzazione in Ginecologia e Ostetricia
Direttore Prof. Giovanni Battista Nardelli

ERNIA DIAFRAMMATICA CONGENITA

Dott.ssa Cristina Silvestrin



CASO CLINICO

P.C., donna di 26 anni, PARA 0000

ANAMNESI: non precedenti patologici


PROFILO SIEROLOGICO: recettiva per Toxoplasma e CMV; immune a Rubella virus, Parvovirus B19 e VZV; negativa per HIV, HCV, HBV e Treponema pallidum

EMOGRUPPO: B Rh positivo

TAMPONE VAGINALE: Ureaplasma urealyticum (<100000 CFU/ml)

OGTT: alterato a 120'

AMNIOCENTESI: cariotipo 46 XX



ECOGRAFIA OSTETRICA I TRIMESTRE (12+3 S.G.)

CRL= 59 mm (corrispondente ad epoca di amenorrea)

Ultrascreen: basso rischio

ECOGRAFIA OSTETRICA II TRIMESTRE (21 S.G.)

Biometria corrispondente all'età gestazionale

Probabile ernia diaframmatica destra

Lieve spostamento mediastinico a sinistra

Fegato e colecisti risaliti in torace

Polmone sinistro apparentemente regolare

Polmone destro di dimensioni 50% rispetto alla norma



CONSULENZA CHIRURGICA

Paziente a 21 s.g. portatrice di feto affetto da ernia diaframmatica destra con erniazione del fegato. Non sono segnalate altre malformazioni strutturali, cariotipo 46 XX.

Dal punto di vista prognostico l'ernia diaframmatica destra impedisce stime precise.

Considerato il quadro, verosimile sopravvivenza del 65% circa.

Follow up consigliato: monitoraggio ecografico mensile e consulenza specialistica a 26 s.g. per eventuale procedura F.E.T.O. (occlusione tracheale fetale per via endoscopica).



ECOGRAFIE DI CONTROLLO

22 S.G.

Biometria regolare, polmone sinistro regolare, polmone destro di dimensioni ridotte (14x9 mm); lieve spostamento dell'aia cardiaca verso sinistra, emodinamica fetale regolare, buon tono fetale

25 S.G.

Eseguita RMN che pone diagnosi differenziale.

All'ecografia: biometria ed emodinamica fetale nella norma. Versamento toracico a carico del polmone destro con compressione parenchimale omolaterale. Polmone controlaterale regolare.

26 S.G.

Persistenza del versamento toracico destro con riduzione delle dimensioni polmonari in sezione sagittale; versamento ascitico, AFI 22 (80° centile), emodinamica nella norma, Hb fetale calcolata nella norma



RICOVERO A 28+5 S.G.

“Polidramnios in gravida con feto affetto da ernia diaframmatica destra”

GESTIONE CLINICA

ALL'INGRESSO:

Induzione maturità polmonare

Terapia tocolitica

Consulenza diabetologica

Consulenza chirurgica pediatrica:

“Si consiglia amnioriduzione e rinvio del parto”



NEL CORSO DEL RICOVERO:

Quotidiano monitoraggio del benessere fetale: NST

Ecografie di controllo:

29+3 s.g.: idrope fetale moderata

29+6 s.g.: polidramnios (AFI 31), invariato il quadro generale fetale

30+1 s.g.: polidramnios (AFI 34)

Amnioriduzione a 29+1 S.G.: 1400 cc

Amnioriduzione e toracentesi fetale a 30+3 S.G.: 1700 cc di liquido amniotico e 75 cc di versamento pleurico fetale



31+1 settimane di gestazione

Ore 02.15: PPRM

Ore 02.55: ATTIVITA' CONTRATTILE REGOLARE
INIZIATA TERAPIA TOCOLITICA

Ore 10.58: TAGLIO CESAREO CONSERVATORE SUL SEGMENTO
UTERINO INFERIORE

Ore 11.10: ESTRAZIONE DI NEONATO VIVO, SESSO FEMMINILE,
PESO 2175 g, LUNGHEZZA 43 CM
INTUBAZIONE E VENTILAZIONE
TORACENTESI DESTRA E PARACENTESI

Ore 12.00: CONSTATAZIONE DEL DECESSO



ERNIA DIAFRAMMATICA CONGENITA

Definizione: erniazione di visceri addominali in torace per anomalia di sviluppo del diaframma da mancata chiusura del canale pleuroperitoneale

Incidenza: 1 caso su 2200 nati

Etiologia: sporadica o familiare (rari casi)
anche in associazione a sindromi
aberrazioni cromosomiche nel 16-37% dei casi

Patogenesi: presenza di incompleta chiusura del diaframma tra 6 e 10 s.g. nel corso della fisiologica riduzione dell'ernia ombelicale



FORME

75-90% ERNIA DI BOCHDALEK

difetto postero-laterale

SINISTRA 80%

DESTRA 15%

BILATERALE 5%

<10% ERNIA DI MORGAGNI

difetto antero-mediale

EVENTRAZIONE DIAFRAMMATICA

deficit componente fibrosa o muscolare del diaframma

AGENESIA DEL DIAFRAMMA

ERNIA JATALE ESOFAGEA

Langham MR et al: Congenital diaphragmatic hernia. Epidemiology and outcome. Clin Perinatol 23:671-688, 1996

Doyle NM: The CDH Study Group and advances in the clinical care of the patient with CHD. Semin Perinatol 28:174-184, 2004

DIAGNOSI ECOGRAFICA

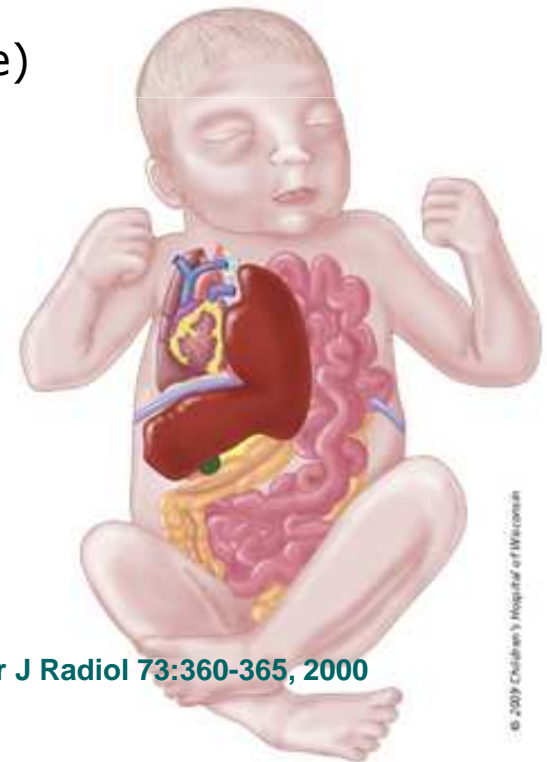ERNIA LOCALIZZATA A SINISTRA

Presenza parziale o totale di stomaco o intestino in torace

Spostamento del mediastino a destra (incostante)

Erniazione del lobo sinistro del fegato

Erniazione della milza





DIAGNOSI ECOGRAFICA

ERNIA LOCALIZZATA A DESTRA

Erniazione del fegato in torace (ecogenicità simile al polmone)

Dislocazione delle vene epatiche

Dislocazione della colecisti

Deviazione del mediastino a sinistra

Idrotorace

Orientamento orizzontale dello stomaco e sua dislocazione verso destra



ALTRI SEGNI ECOGRAFICI

POLIDRAMNIOS

compressione esofagea e/o ostruzione intestinale
raro prima della 24^a s.g.

TRANSLUCENZA NUCALE AUMENTATA

compressione vascolare

VERSAMENTO PLEURICO E/O PERICARDICO, ASCITE, IDROPE

ostacolo al ritorno venoso e circolazione linfatica
aumento della pressione intratoracica
compressione diretta vena cava inferiore e dotto toracico



ESAME ECOGRAFICO NEL SOSPETTO DI CDH

1. Valutazione del diaframma per localizzazione del difetto
2. Localizzazione dello stomaco e della colecisti
3. Localizzazione del fegato mediante Power Doppler di vene ombelicali, vene epatiche e vena porta
4. Localizzazione dell'intestino tenue mediante Power Doppler della arteria mesenterica superiore
5. Ricerca e misurazione dei parenchimi polmonari
6. Dettagliata valutazione di faccia, mani e piedi fetali

Guibaud L et al: Fetal CDH: accuracy of sonography in the diagnosis and prediction of the outcome. Am J Roentgenol 166:1195-1202,

VanderWall KJ et al: Fetal diaphragmatic hernia: echocardiography and clinical outcome. J Pediatr Surg 32:223-225



ANOMALIE ASSOCIATE

ANOMALIE DEL SNC 30%

ANOMALIE CARDIACHE 20%

ALTERAZIONI RENALI, VERTEBRALI, POLMONARI, FACCIALI

Fauza DO et al: CDH and associated anomalies: incidence, identification, and impact on prognosis. J Pediatr Surg 29:1113-1117, 1994

Bollmann R et al: Associated malformations and chromosomal defects in CDH. Fetal Diagn Ther 10:52-59, 1995

RUOLO DELLA RMN

ESATTA LOCALIZZAZIONE DEL FEGATO

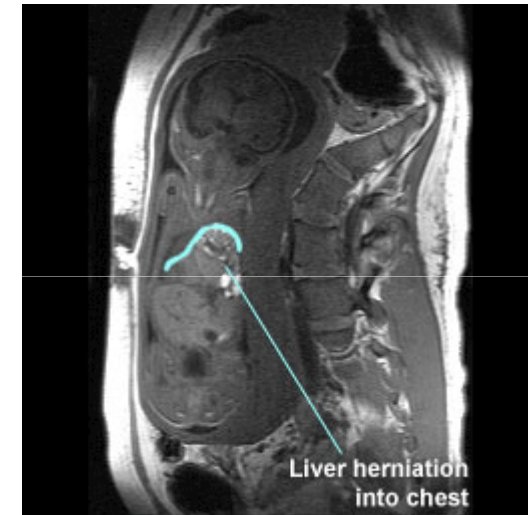
CALCOLO DEI VOLUMI POLMONARI

DIAGNOSI DIFFERENZIALE

Malattia adenomatoide cistica del polmone

Tumori del polmone

Destrocardia



Walsh DS et al: Assessment of fetal lung volumes and liver herniation with magnetic resonance imaging in congenital diaphragmatic hernia. Am J Obstet Gynecol 183:1067-1069, 2000

Hubbard AM et al: Prenatal MRI evaluation of congenital diaphragmatic hernia. Am J Perinatol 16:407-413, 1999



INDICI PROGNOSTICI

LIVER UP CDH versus LIVER DOWN CDH

LHR (Lung to Head Ratio)

area polmone destro (mm²)/CC (mm)

23-28 s.g.

solo forme con erniazione epatica

> 1.35 sopravvivenza del 100%

1.35-0.6 sopravvivenza media del 60 %

< 0.6 e diagnosi entro 25 s.g. mortalità 100%

Albanese CT, Fetal liver position and perinatal outcome for CDH, Prenat Diagn, 1998, 18:1138-1142

Geary MP, Perinatal outcome and prognostic factors in prenatally diagnosed CDH, Ultrasound Obstet Gynecol 1998, 12:107-111



MANAGEMENT

1. ACCURATA VALUTAZIONE DIAGNOSTICA
2. CARIOTIPO FETALE
3. ECOCARDIOGRAFIA FETALE
4. TOCOLISI PROFILATTICA IN CASO DI POLIDRAMNIOS
5. COUNSELLING MULTIDISCIPLINARE
 - interruzione di gravidanza
 - terapia fetale
 - terapia post-natale convenzionale



TERAPIA FETALE

SINTESI DIAFRAMMATICA CON PATCH

abbandonata

OCCLUSIONE TRACHEALE

impedisce il fisiologico efflusso di liquido polmonare

- accumulo di liquido nei polmoni fetali
- crescita e sviluppo del parenchima polmonare e del letto vascolare
- riduzione in addome dei visceri erniati



OCCLUSIONE TRACHEALE FETALE: TECNICA

1986 INTERVENTO A CIELO APERTO

LAPAROTOMIA

ISTEROTOMIA

ESTERIORIZZAZIONE DEL COLLO FETALE

ISOLAMENTO DELLA TRACHEA

OCCLUSIONE DELLA TRACHEA CON 2 CLIPS IN TITANIO

1999 F.E.T.O. (Fetal Endoscopic Tracheal Occlusion)

VIA FETOSCOPICA SOTTO GUIDA ECOGRAFICA

POSIZIONAMENTO DI PALLONCINO SOTTO LE CORDE VOCALI
26-28 S.G.

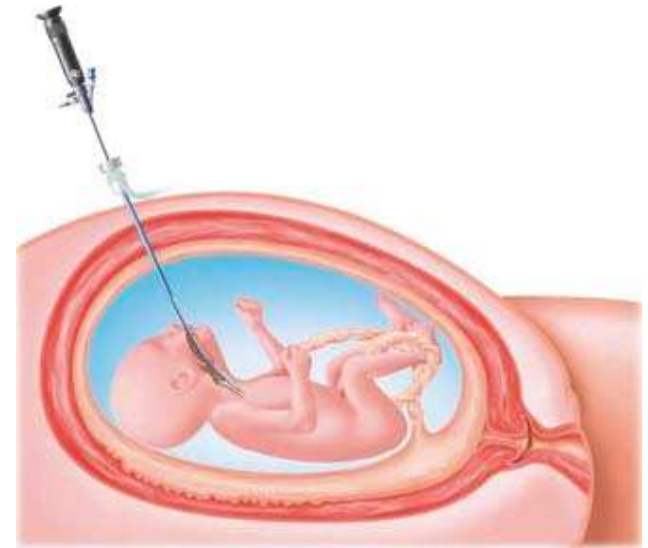RIMOZIONE DEL PALLONCINO DOPO 6 SETTIMANE (34 S.G.)

Deprest J et al: Fetoscopic tracheal occlusion (FETO) for severe CHD: evolution of a technique. *Ultrasound Obstet Gynaecol* 24:121-126, 2004

Harrison MR, et al: Fetoscopic temporary tracheal occlusion by means of detachable balloon for CDH. *Am J Obstet Gynecol* 185:730-733, 2001

CRITERI DI INCLUSIONE TECNICA F.E.T.O.

1. DIAGNOSI DI CERTEZZA ENTRO LA 25^a SETTIMANA
2. PRESENZA DI CONSISTENTE ERNIAZIONE EPATICA
3. LHR < 1
4. ASSENZA DI ANOMALIE ECOGRAFICHE ASSOCIATE
5. CARIOTIPO NORMALE





POSSIBILI COMPLICANZE PROCEDURALI

PARTO PRETERMINE

ROTTURA PREMATURA DELLE MEMBRANE

EMORRAGIA

DISTACCO DI PLACENTA

MORTE FETALE



TERAPIA POST-NATALE

STABILIZZAZIONE DEL NEONATO

VENTILAZIONE

EVENTUALE INTUBAZIONE ED INSTILLAZIONE DI SURFATTANTE

EVENTUALE ECMO

RIPARAZIONE CHIRURGICA DEL DIFETTO DIAFRAMMATICO

GENERALMENTE 3^a-7^a GIORNATA DI VITA



ESITI

DIPENDONO DAL GRADO DI PREMATURITA' E DI SVILUPPO POLMONARE

IPERTENSIONE POLMONARE E INSUFFICIENZA RESPIRATORIA CRONICA

la compressione cronica determina una riduzione globale del numero di bronchi e alveoli, una riduzione del letto vascolare polmonare e ipertrofia della tonaca muscolare delle arterie polmonari

REFLUSSO GASTRO-ESOFAGEO

ANOMALIE MUSCOLO-SCHELETRICHE E NEUROLOGICHE

RITARDO DI SVILUPPO MOTORIO

Harrison MR, Adzick NS, Estes JM et al (1994) A prospective study of the outcome for fetuses with diaphragmatic hernia.

JAMA 271: 382-384