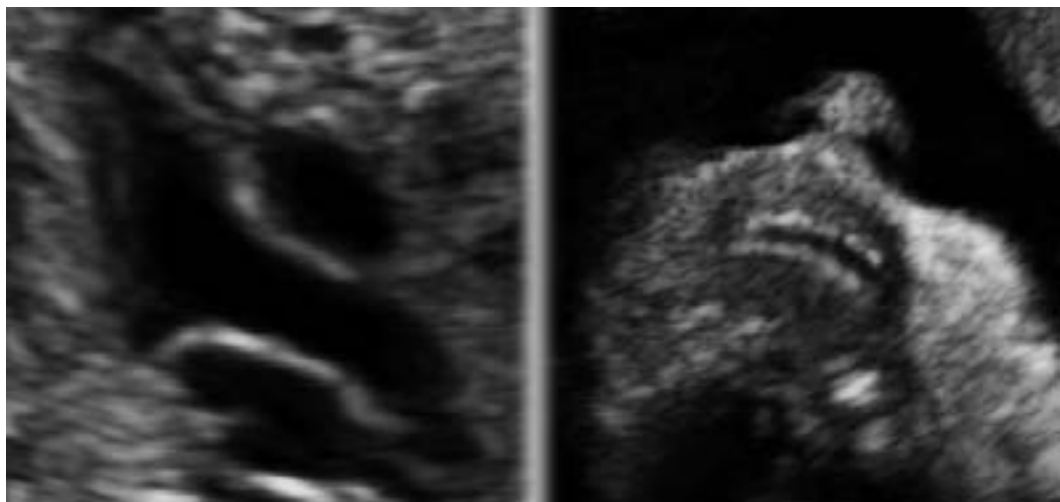


LINEE GUIDA SIEOG

Società Italiana di Ecografia Ostetrico Ginecologica

Edizione 2010



SIEOG

 **EDITEAM** s.r.l.
GRUPPO EDITORIALE

SIEOG

**Società Italiana di Ecografia Ostetrico Ginecologica
e Metodologie Biofisiche**

Segreteria permanente e tesoreria:

Via dei Soldati, 25 - 00186 ROMA - Tel. 06.6875119 - Fax 06.6868142
info@sieog.it - www.sieog.it - C/C postale N. 20857009

CONSIGLIO DIRETTIVO 2008-2010

PRESIDENTE

Paolo Volpe (Bari)

PAST-PRESIDENT

Tullia Todros (Torino)

VICEPRESIDENTI

Clara Sacchini (Parma)

Antonia Testa (Roma)

CONSIGLIERI

Carolina Axiana (Cagliari)

Elisabetta Coccia (Firenze)

Lucia Lo Presti (Catania)

Simona Melazzini (Udine)

Giuliana Simonazzi (Bologna)

TESORIERE

Cinzia Taramanni (Roma)

SECRETARIO

Valentina De Robertis (Bari)

Copyright © 2010

ISBN: 88-6135-124-7

978-88-6135-124-0



Via Gennari 81, 44042 Cento (FE)
Tel. 051.904181/903368 Fax 051.903368
www.editeam.it info@editeam.it

Progetto Grafico: EDITEAM Gruppo Editoriale

Tutti i diritti sono riservati. Nessuna parte di questa pubblicazione può essere riprodotta, trasmessa o memorizzata in qualsiasi forma e con qualsiasi mezzo senza il permesso scritto dell'Editore.

Finito di stampare nel mese di Ottobre 2010.

Cari Soci,

come da impegno preso per iscritto negli anni precedenti che cadenzava l'aggiornamento delle Linee Guida SIEOG ad un intervallo di 3 anni, allo scadere del mandato di questo Consiglio di Presidenza (CDP) presentiamo la revisione delle LG SIEOG. Sono state realizzate in sintonia con il lavoro dei colleghi dei CDP che ci hanno preceduto e che ha portato alla pubblicazione delle precedenti LG nel 1996, 2002 e 2006. Sono espressione della continua evoluzione scientifica e tecnologica nel nostro settore nonché del ruolo importante, che dal punto di vista clinico, la metodica ecografica ha raggiunto nella nostra disciplina. La loro realizzazione nasce dal lavoro di molti dei maggiori esperti nazionali e internazionali di ecografia ostetrica, ginecologica e di medicina fetale spesso in collaborazione con studiosi di altre discipline conferendo così una valenza multidisciplinare al lavoro eseguito.

Infatti, una delle più grosse novità di queste LG è rappresentata dal documento sulla Risonanza Magnetica Fetale che la SIEOG ha elaborato insieme al Gruppo di Studio in Risonanza Magnetica Fetale (RMF) della SIRM (Società Italiana per la Radiologia Medica), approvato, oltre che dal direttivo della SIRM, anche dal direttivo dell'Associazione Italiana di Neuroradiologia (AINR). Questo documento rappresenta una LG che sarà utilizzata sia dalla SIEOG che dalla SIRM e AINR, il cui obiettivo è quello di dare delle risposte su quali sono attualmente le reali indicazioni allo studio RMF. E' l'unico documento disponibile in Europa in questo settore e sarà pubblicato in tempi brevi su una rivista scientifica con IF. Penso che servirà a fare un po' di chiarezza e sarà di aiuto a tutti gli operatori impegnati nella valutazione delle malformazioni fetali.

Un'altra novità di queste LG è rappresentata dall'inserimento della valutazione del labbro superiore fetale, sulla base delle evidenze scientifiche degli ultimi 5 anni relative all'incremento della detection rate per le anomalie facciali, in particolare la labiopalatoschisi, nei casi in cui l'ecografia di screening includa la visualizzazione del labbro fetale superiore, motivo per cui questo parametro è stato inserito anche nelle LG di altre nazioni. Abbiamo ritenuto che un periodo di un anno sia sufficiente per un training adeguato relativo all'apprendimento e all'esecuzione delle scansioni corrette per visualizzare il labbro superiore.

Un'altra innovazione importante di queste LG è data dall'introduzione della misurazione della translucenza nucale tra le finalità dell'ecografia del primo trimestre. Numerosi lavori della letteratura hanno dimostrato che la translucenza nucale è il più accurato marcatore ecografico di anomalie cromosomiche del primo trimestre. Crediamo che le gestanti debbano essere informate, come già suggerito nelle precedenti LG, della possibilità di effettuare questo esame nei tempi e modi definiti da criteri riconosciuti a livello internazionale.

Da quanto riportato in precedenza si può facilmente desumere che le evidenze scientifiche di questi ultimi anni ci hanno portato a rivedere alcuni importanti argomenti di ecografia ostetrica delle LG; altri, riguardanti prevalentemente tematiche ginecologiche, non hanno invece subito alcuna modifica e sono rimasti invariati rispetto alle precedenti LG.

Come si può evincere dai nominativi degli estensori delle LG, un ruolo significativo è stato svolto anche dal Comitato medico-legale della SIEOG, in considerazione dell'importante valenza che gli aspetti medico-legali hanno assunto nella nostra disciplina. Speriamo, anche per questo motivo, che queste LG possano essere consultate da tutti coloro che operano nel campo della diagnostica prenatale affinché possano trovare una conferma al loro operato.

Infine un ringraziamento è dovuto a tutti coloro che hanno partecipato alla realizzazione delle attuali LG e a tutti gli operatori della Editeam Gruppo Editoriale che sono riusciti in tempi brevissimi e con estrema professionalità a produrre e stampare il volume che è nelle vostre mani.

Paolo Volpe
Presidente SIEOG

Indice

Prefazione	pag.	1
Ecografia Ostetrica nel primo trimestre	»	7
Ecografia Ostetrica nel secondo trimestre	»	11
Ecografia Ostetrica nel terzo trimestre	»	17
Informazioni sulla Ecografia Ostetrica	»	25
Screening prenatale della Sindrome di Down	»	27
Ecocardiografia Fetale	»	32
Risonanza Magnetica Fetale	»	42
Velocimetria Doppler in Gravidanza	»	57
Ecografia transvaginale nel rischio di parto pretermine	»	63
Diagnosi Prenatale Invasiva	»	66
• Prelievo dei villi coriali	»	68
• Amniocentesi	»	75
• Cordocentesi	»	81
• Atto di Consenso ad essere sottoposta a prelievo ostetrico per Diagnosi Prenatale Invasiva	»	87
Office Ecografia (<i>o Ecografia di supporto</i>) in ostetricia e ginecologia	»	88
Ecografia Ginecologica	»	90
Sonoisterografia	»	95
Sonoisterosalpingografia	»	101
Ecografia della Mammella	»	111
Glossario	»	116

Prefazione

Introduzione, obiettivi e metodologia

Data di Pubblicazione: 30 Settembre 2010

Estensori. Gli estensori delle presenti Linee Guida sono i **componenti del Consiglio di Presidenza** (Società Italiana di Ecografia Ostetrico Ginecologica e Metodologie Biofisiche) SIEOG 2008-2010:

Paolo Volpe

(Presidente, Bari)

Tullia Todros

(Past-President, Torino)

Clara Sacchini

(Vice Presidente, Parma)

Antonia Testa

(Vice Presidente, Roma)

Carolina Axiana

(Consigliere, Cagliari)

Elisabetta Coccia

(Consigliere, Firenze)

Lucia Lo Presti

(Consigliere, Catania)

Simonetta Melazzini

(Consigliere, Udine)

Giuliana Simonazzi

(Consigliere, Bologna)

Cinzia Taramanni

(Tesoriere, Roma)

Valentina De Robertis

(Segretario, Bari)

Con la collaborazione dei Soci (elencati in ordine alfabetico):

<i>Anna Aprile</i>	(Padova)
<i>Antonina Argo</i>	(Palermo)
<i>Giuseppe Calì</i>	(Palermo)
<i>Marco Carucci</i>	(Milano)
<i>Domenico Corea</i>	(Catanzaro)
<i>Vincenzo D'Addario</i>	(Bari)
<i>Aniello Di Meglio</i>	(Napoli)
<i>Giuseppe Ettore</i>	(Catania)
<i>Enrico Ferrazzi</i>	(Milano)
<i>Tiziana Frusca</i>	(Brescia)
<i>Mario Lituania</i>	(Genova)
<i>Maria Vittoria Locci</i>	(Napoli)
<i>Lucia Masini</i>	(Roma)
<i>Gianni Mommi</i>	(Cagliari)
<i>Dario Paladini</i>	(Napoli)
<i>Georgios Rembouskos</i>	(Bari)
<i>Giuseppe Rizzo</i>	(Roma)
<i>Andrea Sciarrone</i>	(Torino)
<i>Paolo Scollo</i>	(Catania)
<i>Fabrizio Taddei</i>	(Mantova)
<i>Francesco Torcia</i>	(Roma)
<i>Elsa Viora</i>	(Torino)

Revisori. Le Linee Guida presentate in questo volume sono state già a suo tempo revisionate dalle seguenti tipologie di esperti: **Epidemiologo** (*Pierpaolo Mastroiacovo*, Direttore Centro Internazionale di Epidemiologia dei Difetti Congeniti e Malformativi, Università Cattolica, Roma), **Esperto in Verifica di Qualità** (*Francesca Vanara*, Esperto in Verifica di Qualità in Medicina, Università di Torino e Direttore Istituto per l'Analisi dello Stato Sociale, Milano), **Tribunale per i Diritti del Malato** (*Maria Paola Costantini*, Componente Direzione Nazionale Tribunale per i Diritti del Malato, Roma), **Medico Legale** (*Claudio Buccelli*, Direttore Istituto Medicina Legale, Università Federico II, Napoli).

Definizione di Linee Guida. Le Linee Guida sono raccomandazioni di comportamento clinico, prodotte attraverso un processo sistematico, allo scopo di assistere medici e pazienti nel decidere quali siano le modalità di assistenza più appropriate in specifiche circostanze cliniche.

Categoria. Screening, Diagnosi, Prognosi, Trattamento.

Specialità clinica. Ostetricia e Ginecologia.

Tipologia di utilizzatore. Operatore con competenze ostetrico-ginecologiche che sia in grado di eseguire un esame secondo le raccomandazioni di seguito riportate nelle Linee Guida.

Potenziali utilizzatori. Per favorire l'accesso alle strutture di riferimento per l'ecografia ostetrico-ginecologica e per rendere trasparenti i rapporti tra utente ed esperto del settore, si ritiene che queste Linee Guida siano rivolte anche alle seguenti categorie:

Popolazione femminile
Medici di Medicina Generale
Medici Specialisti in Ostetricia e Ginecologia non esperti in Ecografia
Medici Specialisti in altre discipline
Ostetriche
Magistrati
Avvocati
Assicuratori.

Tipologia di paziente. Popolazione femminile, in gravidanza e non in gravidanza.

Obiettivi delle presenti Linee Guida:

- Definire le finalità di ogni specifico esame ecografico, cioè che cosa si propone ciascun esame.
- Definire le indicazioni di ogni esame ecografico, cioè della popolazione a cui offrire l'esame ecografico.
- Indicare i requisiti tecnologici della strumentazione.
- Indicare la modalità di esecuzione dell'esame.
- Riportare l'accuratezza attesa dall'esame ecografico.
- Indicare le modalità di refertazione.

Tipologia di prestazione oggetto delle Linee Guida. Ecografia Ostetrica e Ginecologica. Approccio transaddominale e transvaginale. Sonoisterografia. Sonoisterosalpingografia. Ecografia Mammaria.

Elenco degli argomenti oggetto delle presenti Linee Guida.

- Ecografia Ostetrica nel primo, secondo e terzo trimestre, con nota informativa.
- Screening prenatale per la Sindrome di Down.
- Ecocardiografia Fetale.
- Risonanza Magnetica Fetale.
- Velocimetria Doppler in Gravidanza.
- Ecografia transvaginale nel monitoraggio del parto pretermine.
- Diagnosi Prenatale Invasiva, con proposta di modulo di Consenso Informato.
- Office Ecografia (*o Ecografia di supporto*) in ostetricia e ginecologia.
- Ecografia Ginecologica.
- Sonoisterografia.
- Sonoisterosalpingografia.
- Ecografia della Mammella.

Metodologia della raccolta dati (banche dati).

Per la stesura delle presenti Linee Guida, sono state consultate le pubblicazioni attinenti edite in campo internazionale e nazionale. Per le pubblicazioni internazionali, è stata consultata la MEDLINE (www.nih.nlm.gov) e la Cochrane Library (www.update-software.com/cochrane), ove attinente. È stata inoltre eseguita, sempre su Internet, una ricerca accurata per verificare l'esistenza di analoghe Linee Guida edite da organismi nazionali e/o internazionali. Allo scopo, sono stati verificati, tra gli altri, i siti Web di: National Guideline ClearingHouse (www.icbd.org), International Society of Ultrasound in Obstetrics and Gynecology (www.isuog.org), American College of Obstetricians and Gynecologists (www.acog.org), Royal College of Obstetricians and Gynecologists (www.rcog.org.uk), Canadian Society of Obstetricians and Gynecologists (www.sogc.medical.org/SOGnet/index_e.shtml) ed European Association of Perinatal Medicine (www.eapm.it).

Ove necessario sono state utilizzate altre banche dati specificamente indicate in ogni singola Linea Guida.

Per ciò che concerne le pubblicazioni nazionali, sono stati consultati gli Atti dei Congressi SIEOG e SIGO (Società Italiana di Ginecologia ed Ostetricia) e le Linee Guida precedentemente pubblicate dalla SIEOG nel 2002.

Valutazione delle pubblicazioni selezionate.

E' stata adottata la seguente classificazione:

- Evidenza I-a Meta-analisi di Randomized Clinical Trials (RCT).
- Evidenza I-b > 1 RCT.
- Evidenza I-c 1 RCT.
- Evidenza II-a Meta-analisi di studi osservazionali (coorte o caso-controllo).
- Evidenza II-b uno o più studi di coorte ben disegnati.
- Evidenza II-c uno o più studi caso-controllo.
- Evidenza III studi comparativi temporali, di correlazione, descrittivi o case-series.
- Evidenza IV opinioni di esperti basate su esperienza clinica, rapporti di Commissioni.

Metodologia seguita per arrivare al consenso sul livello di raccomandazione.

Le valutazioni espresse all'interno dei gruppi di studio derivanti dall'analisi della letteratura sono state rilevate e messe a confronto, in modo che ciascuno dei partecipanti potesse rivedere i propri giudizi dopo avere conosciuto quelli degli altri, per favorire la correzione e la convergenza delle diverse posizioni, per ottenere la verifica ed il perfezionamento del consenso intorno alla formulazione delle raccomandazioni.

Classificazioni delle raccomandazioni in base al livello di evidenza nelle banche dati utilizzate nelle presenti Linee Guida.

Per la definizione del livello di evidenza che sostiene le raccomandazioni di maggior interesse clinico, è stata utilizzata la seguente classificazione (NHS Executive 1996: Clinical Guidelines: using clinical guidelines to improve patient care within the NHS. Department of Health UK) che articola le raccomandazioni in 3 livelli:

- **Livello A** - Raccomandazioni basate su buone e concordi evidenze scientifiche.
- **Livello B** - Raccomandazioni basate su evidenze scientifiche limitate o non unanimemente concordi.
- **Livello C** - Raccomandazioni basate principalmente su opinioni di esperti e/o Consensus.

Implementazione. Si prevede che le seguenti Linee Guida vengano utilizzate dagli operatori di Ecografie Ostetriche e Ginecologiche in Italia.

Processo di Valutazione delle Linee Guida. E' prevista una valutazione dell'effettiva capacità delle presenti Linee Guida di modificare i comportamenti e di migliorare gli esiti clinici per cui sono state prodotte, secondo procedure in via di definizione.

Aggiornamento. Ogni 3 anni. Qualora vi fossero importanti innovazioni tecnologiche, fisiopatologiche e/o diagnostiche, verrà pubblicata un'integrazione.

Diffusione. Verranno distribuite ai Soci SIEOG e rese disponibili online (www.sieog.it).

ECOGRAFIA OSTETRICA NEL PRIMO TRIMESTRE

1. Finalità dell'esame ecografico nel primo trimestre (°)

1.1 Visualizzazione dell'impianto in sede uterina della camera ovulare (o sacco gestazionale) ed il loro numero.

1.2 Visualizzazione della presenza dell'embrione/feto (°°), del loro numero e dell'attività cardiaca.

1.3 Datazione della gravidanza.

1.4 Misurazione della translucenza nucale (°°°).

(°) *Per primo trimestre si intende il periodo di età gestazionale fino a 13 settimane e 6 giorni.*

(°°) *Si definisce "embrione" il prodotto del concepimento fino a 10 settimane compiute (pari a 10 settimane e 0 giorni di età gestazionale), si definisce "feto" da 10 settimane e 1 giorno in poi.*

(°°°) *Tale valutazione deve essere effettuata esclusivamente a 11-13 settimane + 6 gg di gestazione (CRL fetale: 45-84 mm) secondo quanto stabilito e riportato nel capitolo di queste Linee Guida dal titolo "Screening prenatale della Sindrome di Down". La misurazione deve essere effettuata dopo aver informato la paziente e aver ottenuto il consenso da parte di quest'ultima a sottoporsi al test di screening. Per garantire la correttezza dei tempi di esecuzione è opportuna una specifica prenotazione. Nei casi in cui, la translucenza nucale non venga valutata durante un esame ecografico effettuato a 11-13 settimane, la paziente dovrà esserne informata ed è necessario riportare sul referto la mancata misurazione della translucenza nucale. Anche nel caso in cui la gestante decida di non sottoporsi al test è opportuno riportarlo sul referto.*

2. Indicazioni all'esame ecografico nel primo trimestre

2.1 Perdite ematiche vaginali e/o dolore pelvico (Evidenza II-a. **Livello di raccomandazione A**).

- 2.2 Discrepanza fra volume uterino rilevato all'esame obiettivo e volume atteso per l'età gestazionale anamnestica (Evidenza II-a. **Livello di raccomandazione A**).
- 2.3 Datazione (Evidenza II-c. Livello di raccomandazione B).
- 2.4 Rischio specifico per malformazione fetale (Evidenza II-c. Livello di raccomandazione B).
- 2.5 Richiesta di diagnosi prenatale invasiva (Evidenza IV. Livello di raccomandazione C).
- 2.6 Pazienti a basso rischio ed in assenza di indicazioni specifiche (Evidenza IV. Livello di raccomandazione C).

3. Requisiti tecnologici della strumentazione

- 3.1 L'esame può essere effettuato per via transaddominale o transvaginale con ecografo in tempo reale dotato di sonda addominale di almeno 3,5 MHz e/o di sonda vaginale di almeno 5 MHz. E' consigliato l'esame per via transvaginale nelle situazioni in cui l'esame eseguito per via transaddominale non sia dirimente e viceversa.

4. Modalità di esecuzione dell'esame

- 4.1 Vanno ricercati i seguenti parametri:
- Presenza o assenza di camera ovulare all'interno dell'utero.
 - Identificazione di embrione/feto.
 - Numero di embrioni/feti.
 - Presenza o assenza dell'attività cardiaca rilevata in B-mode o in M-mode. E' sconsigliato l'utilizzo del Doppler pulsato o colore per la rilevazione dell'attività cardiaca nel periodo embrionale (fino a 10 settimane e 0 giorni).
 - Misura della camera ovulare (o sacco gestazionale o SG), se non è visualizzabile l'embrione. Della camera ovulare (CO o SG) va considerato il diametro medio, ponendo i calibri interno-interno, ottenuto dalla media di 3 diametri (longitudinale, trasversale, antero-posteriore) misurati in due scansioni dell'utero (longitudinale e trasversale).
 - Misura dell'embrione/feto: lunghezza cranio-caudale (CRL) e/o diametro biparietale (BPD o DBP). Il CRL va misurato con l'embrione/feto in scansione sagittale, in posizione neutra (né iperesteso né iperflesso), escludendo il sacco vitellino. Il CRL misurato fra 7 e 11 settimane ha una accuratezza di $\pm 3-4$ giorni nel 95% dei casi. Si consiglia la misura del BPD a partire da 12 settimane compiute. Il BPD misurato fra 12 e

16 settimane (più di 21 mm) ha un'accuratezza di $\pm 3-4$ giorni nel 95% dei casi. Le curve di riferimento utilizzate possono essere scelte da ogni operatore/centro; è consigliato indicare nel referto i valori di riferimento per ogni settimana. Va effettuata la ridatazione ecografica solo se i valori biometrici rilevati non sono compresi nei limiti di normalità della curva di riferimento e se la discrepanza fra età gestazionale anamnestica ed età gestazionale ecografica è uguale o superiore ad una settimana.

- Valutazione delle regioni annessiali e della morfologia uterina.
- 4.2 La misurazione della translucenza nucale deve essere effettuata solo alle donne che, informate, acconsentono a sottoporsi all'esame e solo da operatori accreditati da Società Scientifiche nazionali (SIEOG) e internazionali, i quali abbiano ricevuto un adeguato training teorico e pratico, e siano sottoposti a controlli periodici di qualità. Le possibilità ed i limiti della translucenza come test di screening per le anomalie cromosomiche devono essere illustrate in modo comprensibile alla donna, preferibilmente con foglio informativo scritto. Il referto scritto deve comprendere il rischio stimato per la trisomia 21, calcolato sulla base dei parametri ecografici ed anamnestici (Evidenza II-a. **Livello di raccomandazione A**).
- Le pazienti, il cui rischio ricalcolato per le anomalie cromosomiche risulta elevato, devono essere informate dell'indicazione a sottoporsi alla diagnosi prenatale invasiva.
- 4.3 In caso di gravidanze plurime è necessario valutare la corionicità/amnionicità (Evidenza II-a. **Livello di raccomandazione A**).
- 4.4 L'esame ecografico nel primo trimestre di gravidanza non ha come finalità la ricerca di eventuali malformazioni dell'embrione/feto. Qualora si osservi un quadro ecografico sospetto per malformazione è consigliato effettuare un approfondimento diagnostico (Evidenza III. Livello di raccomandazione B).
- 4.5 Diagnosi di aborto interno. Si può formulare diagnosi di "aborto interno" se (Evidenza II-a. **Livello di raccomandazione A**):
- non si visualizza l'attività cardiaca in un embrione con CRL uguale o superiore a 5 mm (se l'esame è eseguito per via transvaginale) o con CRL uguale o superiore a 10 mm (se l'esame è effettuato per via transaddominale);
 - non si visualizza l'embrione in una camera ovulare con diametro medio uguale o superiore a 20 mm (se l'esame è eseguito per via transvaginale) o con diametro uguale o superiore a 25 mm (se l'esame è effettuato per via transaddo-

minale). Se i criteri precedenti non sono soddisfatti, è opportuno ripetere l'esame ecografico dopo una settimana, salvo diversa indicazione clinica.

- 4.6 Diagnosi di gravidanza ectopica. La diagnosi ecografica di gravidanza ectopica non è sempre fattibile. Essa si basa sia su segni diretti (visualizzazione di camera ovulare e/o embrione in sede extrauterina) sia su segni indiretti (utero vuoto, versamento in sede pelvica, massa annessiale). E' possibile la diagnosi ecografica di gravidanza ectopica nel 79-91% dei casi e nello 0,5-1% dei casi si ha una diagnosi "falsamente positiva". Si ottengono migliori risultati (in termini di sensibilità/specificità), se si utilizzano in modo integrato i dati ecografici e quelli biochimici (dosaggio sul sangue materno dell'ormone hCG e/o della subunità beta). Si considera che, con un valore di β hCG uguale o superiore a 1.000 UI/ml, si debba visualizzare la camera ovulare in sede endouterina con un esame eseguito per via transvaginale; se ciò non avviene va posto il sospetto di gravidanza ectopica (Evidenza II-a. **Livello di raccomandazione A**).

5. Refertazione scritta

Deve essere sempre redatto un referto scritto in cui sono segnalati i seguenti dati:

- Indicazione all'esame.
- Sede e numero di camere ovariche.
- Numero di embrioni/feti, presenza o assenza di attività cardiaca.
- Corionicità/amnionicità in caso di gravidanza plurima.
- Misura del diametro medio della camera ovulare (se non è evidenziabile l'embrione) oppure della lunghezza cranio-caudale (CRL) oppure del diametro biparietale (BPD o DBP). I valori biometrici devono essere comparati con la curva di riferimento utilizzata segnalando se la datazione ecografica corrisponde all'età gestazionale anamnestica. Se i valori biometrici rilevati non corrispondono, la ridatazione (che non deve essere inferiore ad una settimana) va refertata.
- Misura della translucenza nucale, quando l'esame viene eseguito a 11-13 sett. + 6 gg e calcolo del rischio di aneuploidia.
- Eventuali anomalie uterine e/o annessiali.
- Eventuali consigli per controlli ecografici successivi.
- Eventuali limiti dell'esame (obesità, non accettazione della donna ad effettuare l'esame per via transvaginale in caso di reperto non dirimente all'esame eseguito per via transaddominale, ecc.).
- Eventuale documentazione iconografica, ove l'operatore ritenga opportuno allegarla.
- Data e firma dell'operatore.

ECOGRAFIA OSTETRICA NEL SECONDO TRIMESTRE

1. Finalità dell'esame ecografico nel secondo trimestre (°)

- 1.1 Determinazione del numero dei feti.
- 1.2 Datazione della gravidanza.
- 1.3 Valutazione dell'anatomia fetale.

(°) *Per secondo trimestre si intende il periodo di età gestazionale compreso tra 14 settimane compiute (pari a 14 settimane e 0 giorni) e 26 settimane compiute (pari a 26 settimane e 0 giorni).*

2. Indicazioni all'esame ecografico nel secondo trimestre

- 2.1 Datazione della gravidanza, qualora non sia disponibile l'ecografia del primo trimestre (Evidenza I-a. **Livello di raccomandazione A**).
- 2.2 Identificazione delle gravidanze plurime, qualora non sia disponibile l'ecografia del primo trimestre (Evidenza I-a. **Livello di raccomandazione A**).
- 2.3 Perdite ematiche vaginali (Evidenza IV. **Livello di raccomandazione A**).
- 2.4 Rischio specifico di malformazione fetale (Evidenza I-b. Livello di raccomandazione B).
- 2.5 Richiesta di diagnosi prenatale invasiva (Evidenza IV. Livello di raccomandazione C).

- 2.6 Pazienti a basso rischio, in assenza di indicazioni specifiche (Evidenza I-c. Livello di raccomandazione B).
- 2.7 Altre indicazioni specifiche (es. valutazione quantità di liquido amniotico, biometria fetale, valutazione cervice uterina, ecc.) (Evidenza IV. Livello di raccomandazione C).

3. Requisiti tecnologici della strumentazione

- 3.1 L'esame si esegue per via transaddominale con ecografo in tempo reale dotato di sonda addominale di almeno 3,5 MHz.

4. Modalità di esecuzione dell'esame

- 4.1 Vanno ricercati i seguenti parametri:
- Numero dei feti.
 - Presenza o assenza dell'attività cardiaca fetale.
 - Valutazione della amnionicità e, se possibile, della corionicità, in presenza di gravidanza plurima in cui non sia stato eseguito l'esame ecografico nel primo trimestre.
 - Placenta: localizzazione.
 - Liquido amniotico: valutazione della quantità, anche soggettiva.
- 4.2 Datazione della gravidanza, qualora non sia stato eseguito l'esame ecografico nel primo trimestre: prevede la misura del BPD, integrata con altri parametri biometrici (lunghezza di un femore, circonferenza cranica, diametro trasverso del cervelletto) (Evidenza III. **Livello di raccomandazione A**).
- Va effettuata una ridatazione ecografica solo se i valori biometrici rilevati non sono compresi nei limiti di normalità della curva di riferimento utilizzata, e se la discrepanza tra età gestazionale anamnestica ed età gestazionale ecografica è uguale o superiore a due settimane (Evidenza IV. Livello di raccomandazione B). Le curve di riferimento utilizzate possono essere scelte da ogni operatore/centro; è consigliato indicare nel referto i valori di riferimento per ogni settimana.
- 4.3 Valutazione dell'anatomia fetale: la morfogenesi fetale è un evento evolutivo, che non può essere colto in maniera omni-comprendiva con un unico esame ecografico; qualora l'esame sia finalizzato allo studio dell'anatomia fetale e al riconoscimento/esclusione di patologie malformative maggiori, se ne consiglia l'esecuzione tra le 19 e le 21 settimane di età gestazionale (Evidenza IV. Livello di raccomandazione B). A quest'epoca

gestazionale la sensibilità media dell'ecografia è limitata, e varia in relazione all'apparato in esame (Tab. I). Un rischio anamnestico o attuale richiede approfondimenti specifici e mirati (Evidenza III. Livello di raccomandazione B).

Tabella I						
SENSIBILITA' DELLO SCREENING ECOGRAFICO DELLE MALFORMAZIONI FETALI						
	S.N.C. %	G.E. %	Ur. %	Sch. %	Cardiov. %	Sensibilità media %
Bernaschek	68,3	46	73	53	30	50,0
Anderson	90	72	85	31	36	58,3
Chambers	92,1	24	88,4	25	18,4	50,9
Stoll	76,7	47,3	64,1	18,2	16,5	37,8
Grandjean	88,3	53,7	88,5	36,6	38,8§	61,4
Queisser-Luft	68,6	42,3	24,1	//	5,9	30,3
Legenda:						
S.N.C.	Sistema nervoso centrale		G.E.	Apparato Gastro-enterico		
Ur.	Apparato uropoietico		Sch.	Apparato scheletrico		
Cardiov.	Apparato cardiovascolare		§	Sensibilità per le cardiopatie maggiori		
N.B. La sensibilità riportata si riferisce alle malformazioni rilevate nel secondo e terzo trimestre, in studi multicentrici.						

Vanno ricercate e/o misurate le seguenti strutture:

Estremo cefalico

Misura del diametro biparietale (BPD) e della circonferenza cranica (CC).

Misura dell'ampiezza del trigono ventricolare.

Misura del diametro trasverso del cervelletto.

Visualizzazione delle orbite.

Visualizzazione del labbro superiore*.

Colonna vertebrale

Scansione longitudinale della colonna.

* Negli ultimi quattro anni, sono stati pubblicati diversi lavori che hanno evidenziato un incremento della detection rate delle anomalie facciali, in particolare della labiopalatoschisi, nei casi in cui l'ecografia di screening include la visualizzazione del labbro fetale superiore. In considerazione della difficoltà tecnica ad acquisire tale scansione, si ritiene che un periodo di un anno sia sufficiente ad apprendere tale tecnica. Dopo un anno dalla pubblicazione delle LG la sola visualizzazione delle orbite fetali non sarà ritenuta sufficiente per lo screening delle anomalie facciali.

Torace

Visualizzazione dei polmoni.

Situs cardiaco.

Scansione “quattro camere cardiache”.

Connessione ventricolo-arteriosa sinistra (efflusso sinistro).

Connessione ventricolo-arteriosa destra (efflusso destro).

Addome

Misura della circonferenza addominale (CA).

Visualizzazione dello stomaco e profilo della parete addominale anteriore.

Visualizzazione di reni (§) e vescica.

La presenza o assenza di uno dei due reni nella rispettiva loggia renale può non essere accertabile con sicurezza.

(§) Possono sussistere difficoltà alla visualizzazione di entrambi i reni nel secondo trimestre.

Arti

Visualizzazione delle ossa lunghe dei quattro arti.

Visualizzazione (esclusivamente in termini di presenza/assenza) delle estremità (mani e piedi), senza identificazione delle dita.

Misura della lunghezza di un femore.

Liquido amniotico

Valutazione della quantità, anche soggettiva.

Placenta

Localizzazione.

- 4.4 In presenza di un reperto ecografico sospetto per malformazione è consigliato un approfondimento diagnostico (Evidenza III. Livello di raccomandazione B).
- 4.5 Non è un obiettivo dell'ecografia del secondo trimestre lo screening delle anomalie cromosomiche mediante la ricerca dei marcatori ecografici di cromosomopatia. Qualora uno o più di questi marcatori venisse rilevato, è indicato un counselling appropriato (Evidenza III. Livello di raccomandazione B).
- 4.6 Nel caso in cui l'esame ecografico venga effettuato per specifiche indicazioni al di fuori delle finalità di screening, le modalità di effettuazione e i rilievi ecografici saranno conformi alle indicazioni all'esame e mirati a dare una risposta al quesito clini-

co per il quale l'esame viene effettuato (Evidenza IV. Livello di raccomandazione C).

5. Refertazione scritta

Deve essere sempre redatto un referto scritto in cui sono segnalati i seguenti dati:

- Numero dei feti, presenza o assenza di attività cardiaca.
- Amnionicità/corionicità in presenza di gravidanza plurima (qualora non sia stato eseguito l'esame ecografico del primo trimestre).
- Localizzazione della placenta.
- Valutazione della quantità di liquido amniotico.
- Tutti i parametri biometrici e gli aspetti morfologici illustrati nella "Modalità di esecuzione dell'esame". I dati biometrici devono essere comparati con le curve di riferimento, segnalando se la datazione ecografica corrisponde all'età gestazionale anamnestica. Se non vi è corrispondenza, e se la gravidanza non è stata datata nel primo trimestre, deve essere refertata la ridatazione che non deve essere inferiore a due settimane.
- Nei casi in cui l'esame ecografico venga effettuato per indicazioni specifiche, l'esito potrà essere riportato nella cartella clinica della paziente o su di un referto a parte. In questi casi, è raccomandabile informare la gestante delle finalità dell'esame ecografico da effettuarsi e del fatto che in particolare esso non è rivolto allo screening delle malformazioni fetali riportando nella refertazione o nella cartella clinica la seguente frase: "esame ecografico effettuato non per screening malformativo, ma per ..." (indicare la finalità dell'accertamento e aggiungere "di ciò si informa la gestante").
- Eventuali limiti tecnici dell'esame (obesità materna*, posizione sfavorevole del feto, ecc.) che impediscono/limitano lo studio morfologico del feto.

* L'obesità è correlata ad una difficoltà maggiore di studio delle strutture anatomiche fetali e di conseguenza ci si aspetta una minore possibilità di individuazione delle patologie fetali. Il numero sempre crescente di gravide obese rende attualmente non praticabile l'ipotesi dell'effettuazione degli accertamenti ecografici su questo tipo di pazienti solo presso strutture ecografiche di riferimento. L'effettuazione di un esame ecografico per screening malformativo su di una paziente obesa richiede un tempo maggiore rispetto a quello necessario per la paziente non obesa. E' opportuno informare la coppia in merito alle conseguenze dell'obesità sulla visualizzazione dell'anatomia fetale e di conseguenza sull'individuazione delle patologie fetali ed è consigliabile che tali concetti vengano riportati in modo comprensibile sul referto o foglio informativo relativo all'ecografia ostetrica da dare alla gestante.

- I rilievi sospetti o patologici, che devono costituire un motivo di approfondimento diagnostico.
- Eventuali consigli per controlli successivi.
- Si suggerisce, nel caso in cui le risorse economiche e strutturali lo permettano, di procedere all'archiviazione della refertazione (con o senza documentazione iconografica). Nel caso in cui vi sia una documentazione iconografica, è consigliabile che dai fotogrammi si possa risalire alla data dell'esame e all'identificazione della gestante; inoltre, si suggerisce di allegare al referto da consegnare alla gestante un numero di fotogrammi contenenti scansioni idonee, secondo il giudizio dell'operatore, al fine di documentare l'esame ecografico effettuato. Riportare anche il numero dei fotogrammi allegati al referto.
- Data e firma dell'operatore.

ECOGRAFIA OSTETRICA NEL TERZO TRIMESTRE

1. Finalità dell'esame ecografico nel terzo trimestre

- 1.1 Valutazione della crescita fetale.
- 1.2 Valutazione della quantità di liquido amniotico e dell'inserzione placentare.

2. Indicazioni all'esame ecografico nel terzo trimestre

- 2.1 Rischio anamnestico o attuale di patologia della crescita fetale: patologia materna associata con patologia della crescita fetale (ipertensione, diabete, ecc.); sospetto clinico di ipo- o ipersviluppo uterino; gravidanza plurima (Evidenza III. Livello di raccomandazione B).
- 2.2 Perdite ematiche vaginali (Evidenza III. Livello di raccomandazione B).
- 2.3 Sospette anomalie del liquido amniotico (polidramnios o oligoamnios) e di inserzione placentare (Evidenza III. Livello di raccomandazione B).
- 2.4 Sospette malformazioni o malformazioni già diagnosticate a carattere evolutivo (Evidenza III. Livello di raccomandazione B).
- 2.5 Gravidanza a > 41 settimane di età gestazionale (valutazione della quantità di liquido amniotico) (Evidenza III. Livello di raccomandazione C).
- 2.6 Gravidanza a basso rischio ed in assenza di indicazioni specifiche (Evidenza I-a. Livello di raccomandazione C).

- 2.7 Altre indicazioni specifiche (es. valutazione quantità di liquido amniotico, valutazione nodi di mioma, valutazione cervice uterina, ecc.) (Evidenza IV. Livello di raccomandazione C).

3. Requisiti tecnologici della strumentazione

L'esame si esegue per via transaddominale con ecografo in tempo reale dotato di sonda addominale di almeno 3,5 MHz.

Il ricorso alla sonda transvaginale (di almeno 5 MHz) può essere necessario principalmente per valutare il rapporto fra la placenta e l'orifizio uterino interno.

4. Modalità di esecuzione dell'esame

- 4.1 Valutazione della situazione, presentazione ed attività cardiaca fetale.
- 4.2 Valutazione della quantità di liquido amniotico e della localizzazione della placenta.
- 4.2.1 Per quanto riguarda il liquido amniotico è sufficiente una valutazione soggettiva (quantità normale, ai limiti inferiori della norma, oligoamnios, ecc.).
- 4.2.2 Per quanto riguarda la placenta è importante, se l'inserzione appare bassa, con l'approccio transaddominale, definire il suo rapporto con l'orifizio uterino interno. A tale scopo, può essere utile, talvolta, l'ecografia transvaginale.
- 4.3 Biometria. Misurazione di:
- Diametro biparietale (BPD) e possibilmente circonferenza cranica (CC). Quest'ultima è utile nei casi di dolicocefalia o brachicefalia.
 - Circonferenza addominale (CA).
 - Lunghezza di un femore.

La biometria del terzo trimestre non deve mai essere utilizzata per datare la gravidanza. L'età gestazionale deve sempre essere definita prima di iniziare un esame nel terzo trimestre. Essa può essere stabilita o in base alla data di un'ultima mestruazione certa o in base ad un'ecografia eseguita entro le 22 settimane di età gestazionale. I valori biometrici ottenuti devono essere confrontati con i valori di riferimento della settimana definita ad inizio esame. Nei casi in cui l'età gestazionale sia ignota, una stima dovrà avvalersi di tutti i dati clinici ed anamnestici disponibili, della misura ecogra-

fica delle variabili biometriche sopra elencate, della valutazione della quantità di liquido amniotico e della valutazione della velocità di crescita delle variabili biometriche stesse rimisurate a distanza di 2-3 settimane.

La stima del peso fetale, basata sulle misure delle variabili biometriche, è inficiata da un errore che è uguale o superiore al $\pm 10\%$: non è raccomandata, se non in casi selezionati (Evidenza IV. Livello di raccomandazione C).

- 4.4 Anatomia. Lo studio deve includere: ventricoli cerebrali, 4-camere cardiache, stomaco, reni, vescica. Il riconoscimento delle malformazioni non è un obiettivo specifico dell'ecografia del terzo trimestre nelle gravidanze a basso rischio. Un rischio anamnestico o attuale richiede approfondimenti specifici e mirati (Evidenza III. Livello di raccomandazione B).
- 4.5 Gravidanze plurime. Nel caso delle gravidanze plurime l'esame deve essere effettuato, per ciascun feto, come sopra descritto, avendo cura di annotare le caratteristiche in modo tale che ciascun feto venga identificato correttamente ad ogni esame. La presenza di più sacchi amniotici è quasi sempre riconoscibile nel terzo trimestre, mentre per la definizione della corionicità è consigliabile fare riferimento ad esami eseguiti nel primo trimestre.
- 4.6 Nel caso in cui l'esame ecografico venga effettuato per specifiche indicazioni al di fuori delle finalità di screening, le modalità di effettuazione e i rilievi ecografici saranno conformi alle finalità dell'esame richiesto e mirati a dare una risposta al quesito clinico per il quale l'esame viene effettuato.

5. Refertazione scritta

Deve essere sempre redatto un referto scritto in cui sono segnalati i seguenti dati:

- Numero di feti, presenza o assenza di attività cardiaca.
- Presentazione fetale.
- Localizzazione della placenta.
- Valutazione della quantità di liquido amniotico.
- Tutti i parametri biometrici e gli aspetti morfologici illustrati nella "Modalità di esecuzione dell'esame". Qualora siano disponibili valutazioni longitudinali, i valori ottenuti, che configurano una curva di crescita del feto oggetto di esame, possono essere riportati su un grafico di crescita di riferimento.

- Eventuali consigli per controlli successivi.
- Nei casi in cui l'esame ecografico venga effettuato per indicazioni specifiche, l'esito potrà essere riportato nella cartella clinica della paziente o su di un referto a parte. In questi casi, è raccomandabile informare la gestante delle finalità dell'esame ecografico, riportando nella refertazione o nella cartella clinica la seguente frase: "esame ecografico effettuato per ..." (indicare la finalità dell'accertamento e aggiungere "di ciò si informa la gestante").
- Eventuali limiti dell'esame (obesità*, posizione sfavorevole del feto, ecc.).
- Si suggerisce, nel caso in cui le risorse economiche e strutturali lo permettano, di procedere all'archiviazione della refertazione (con o senza documentazione iconografica). Nel caso in cui vi sia una documentazione iconografica è consigliabile che dai fotogrammi si possa risalire alla data dell'esame e all'identificazione della gestante; inoltre, si suggerisce di allegare al referto da consegnare alla gestante un numero di fotogrammi contenenti scansioni idonee, secondo il giudizio dell'operatore, al fine di documentare l'esame ecografico effettuato. Riportare anche il numero dei fotogrammi allegati al referto.
- Data e firma dell'operatore.

** L'obesità è correlata ad una difficoltà maggiore di studio delle strutture anatomiche fetali e di conseguenza ci si aspetta una minore possibilità di individuazione delle patologie fetali. Il numero sempre crescente di gravide obese rende attualmente non praticabile l'ipotesi dell'effettuazione degli accertamenti ecografici su questo tipo di pazienti solo presso strutture ecografiche di riferimento. L'effettuazione di un esame ecografico per screening malformativo su di una paziente obesa richiede un tempo maggiore rispetto a quello necessario per la paziente non obesa. E' opportuno informare la coppia in merito alle conseguenze dell'obesità sulla visualizzazione dell'anatomia fetale e di conseguenza sull'individuazione delle patologie fetali ed è consigliabile che tali concetti vengano riportati in modo comprensibile sul referto o foglio informativo relativo all'ecografia ostetrica da dare alla gestante.*

Modello primo trimestre

Cognome Nome nata il

Indirizzo Tel.

U.M. Età gestazionale EPP

ECOGRAFIA DI SCREENING DEL I TRIMESTRE DI GRAVIDANZA

Camera gestazionale:

localizzazione intrauterina SI NO n. Diametro medio mm

Embrione/feto rilevato non rilevato n.

Attività cardiaca presente: sì no Corionicità/amnionicità

CRL mm Diametro biparietale mm

NT mm Calcolo del Rischio: Rischio di base

Rischio corretto

Datazione ecografica corrispondente all'epoca di amenorrea: sì no

Ridatazione attuale: sett. EPP (con eco)

Patologie uterine associate: no sì

Patologie annessiali materne associate: no sì

Note

.....

.....

Fattori limitanti l'esame: no sì

Apparecchiatura ecografica utilizzata

Sonda transaddominale Sonda transvaginale

N. foto allegate al referto.....

Se registrazione: archiviata allegata al referto

Data/...../.....

Firma e timbro dell'Operatore

Si consiglia di eseguire ulteriori esami ecografici di screening fra le 19 e 21 settimane e fra le 32 e 34 settimane.

Modello secondo trimestre

Cognome Nome nata il

Indirizzo Tel.

U.M. Età gestazionale anamnestica sett. EPP

Età gestazionale ecografica sett. EPP

ECOGRAFIA DI SCREENING DEL II TRIMESTRE DI GRAVIDANZA

N. feti Attività cardiaca presente: sì no Corionicità/ amnionicità

Placenta anteriore posteriore fundica laterale dx laterale sn

Ricopre l'OUI marginale bassa a mm dall'OUI

Liquido amniotico normale aumentato diminuito

Estremità cefalica e rachide DBP mm CC mm DTC mm

Trigono Ventricolo Laterale Distale rispetto al trasduttore mm

Orbite visualizzate sì no Labbro superiore visualizzato sì no

Colonna visualizzata sì no

Torace

Situs solitus visualizzato sì no 4 camere cardiache visualizzate sì no

Efflusso sinistro visualizzato sì no Efflusso destro visualizzato sì no

Addome

CA mm Profilo parete addominale anteriore visualizzato sì no

Stomaco visualizzato sì no Reni visualizzati sì no

Vescica visualizzata sì no

Arti Lunghezza di un femore mm Ossa lunghe visualizzate sì no

Estremità presenti sì no

Accrescimento Biometria corrispondente all'età gestazionale sì no

Accrescimento regolare sì no

Note

.....

.....

Fattori limitanti l'esame: no sì

Apparecchiatura ecografica utilizzata

N. foto archiviate allegate al referto

Se registrazione: archiviata allegata al referto

Data/...../.....

Firma e timbro dell'Operatore

Si consiglia di eseguire ulteriore esame ecografico di screening fra le 32 e 34 settimane.

Modello terzo trimestre

Cognome Nome nata il

Indirizzo Tel.

U.M. Età gestazionale anamnestica sett. EPP

Età gestazionale ecografica sett. EPP

ECOGRAFIA DI SCREENING DEL III TRIMESTRE DI GRAVIDANZA

N. feti Attività cardiaca presente: sì no

Situazione: longitudinale trasversale

Presentazione: cefalica podalica

Placenta anteriore posteriore fundica laterale dx laterale sn

Ricopre l'OUI marginale

Liquido amniotico normale aumentato diminuito

Estremità cefalica e rachide

DBP mm CC mm CA mm Lunghezza di un femore mm

Trigono Ventricolo Laterale Distale rispetto al trasduttore mm

4 camere visualizzate sì no Stomaco visualizzato sì no

Reni visualizzati sì no Vescica visualizzata sì no

Accrescimento

Biometria corrispondente all'età gestazionale sì no

Accrescimento regolare sì no

Note

.....

.....

Fattori limitanti l'esame: no sì

Apparecchiatura ecografica utilizzata

N. foto archiviate allegate al referto

Se registrazione: archiviata allegata al referto

Data/...../.....

Firma e timbro dell'Operatore

Bibliografia

- ACOG - Screening ultrasonography in pregnancy. Guide to clinical preventive services. 2nd ed. Baltimore (MD): Williams & Wilkins, 1996; 407-418.
- AIUM - Standards for Performance of the Antepartum Obstetrical Ultrasound Examination 1994.
- Anderson N, Boswell O, Duff G. Prenatal sonography for the detection of fetal anomalies: results of a prospective study and comparison with prior series. *Am. J. Rad.*, 1995; 12: 165-169.
- Bernaschek G, Stumplflen I, Deutinger J. The value of sonographic diagnosis of fetal malformations: different results between indication-based and screening-based investigations. *Prenat. Diagn.*, 1994; 14: 807-812.
- Bricker L, Neilson JP. Routine ultrasound in late pregnancy (after 24 weeks gestation). *The Cochrane database of systematic reviews*, 2000; Issue 4.
- Chambers SE, Geirsson RT, Stewart RJ, Wannapirak C, Muir BB. Audit of a screening service for fetal abnormalities using early ultrasound scanning and maternal serum alpha fetoprotein estimation combined with selected detailed scanning. *Ultrasound Obstet. Gynecol.*, 1995; 5: 168-173.
- Crowther CA, Kornman L, O'Callaghan S, George K, Furness M, Willson K. Is an ultrasound assessment of gestational age at the first antenatal visit of value? A randomized clinical trial. *Br. J. Ob. Gyn.*, 1999; 106: 1273-1279.
- Dart RG. Role of pelvic ultrasonography in evaluation of symptomatic first-trimester pregnancy. *Ann. Emerg. Med.*, 1999; 33 (3): 310-320.
- David C, Tagliavini G, Pilu G, Rudenholz A, Bovicelli L. Receiver-operator characteristic curves for the ultrasonographic prediction of small-for-gestational-age fetuses in low-risk pregnancies. *Am. J. Obstet. Gynecol.*, 1996; 174: 1037-1042.
- Grandjean H, Larroque D, Levi S. The performance of routine ultrasonographic screening of pregnancies in the Eurofetus Study. *Am. J. Obstet. Gynecol.*, 1999; 181 (2): 446-454.
- Grange G, Pannier E, Goffinet F, Cabrol D, Zorn JR. Dating biometry during the first trimester: accuracy of an every-day practice. *Eur. J. Obstet. Gynecol. Reprod. Biol.*, 2000 Jan; 88 (1): 61-64.
- Laing F, Mendelson E, Bohm-Velez M, Bree R, Finberg H, Fishman EK, Hricak H, Sartoris D, Thurmond A, Goldstein S. First trimester bleeding. *American College of Radiology. ACR Appropriateness Criteria. Radiology*, 2000 Jun; 215 Suppl.: 879-893.
- Laurin J, Persson PH. Ultrasound screening for detection of intrauterine growth retardation. *Acta Obstet. Gynecol. Scand.*, 1987; 66: 493-500.
- Manuale SIEOG di "Ecografia di screening in ostetricia: problematiche medicolegali". Editeam Gruppo Editoriale, 2010.
- Neilson JP. Ultrasound for fetal assessment in early pregnancy. *Cochrane Review. The Cochrane Library Issue 3 (1999)*. Oxford Update software.
- Paladini D. Sonography in obese and overweight pregnant women: clinical, medicolegal and technical issue. *Ultrasound Obstet. Gynecol.*, 2009; 33: 720-729.
- Queisser-Luft A, Stopfkuchen H, Stolz G, Schlaefel K, Merz E. Prenatal diagnosis of major malformations: quality control of routine ultrasound examinations based on a five-year study of 20.248 newborns fetuses and infants. *Prenat. Diagn.*, 1998; 18 (6): 567-576.
- SIEOG Linee Guida per gli screening ecografici in Ostetricia e Ginecologia. CIC ed. Internazionali, Roma, 2006.
- Snijders RJM, Noble P, Sebire N, Nicolaidis KH. UK multicentre project on assessment of risk of trisomy 21 by maternal age and fetal nuchal-translucency thickness at 10-14 weeks of gestation. *Lancet*, 1998; 352: 343-346.
- Stoll C, Dott B, Alembik Y, Roth MP. Evaluation of routine prenatal diagnosis by a registry of congenital anomalies. *Prenat. Diagn.*, 1995; 15: 791-800.
- Sylvan K, Ryding EL, Rydstroem H. Routine ultrasound screening in the third trimester: a population-based study. *Acta Obstet. Gynecol. Scand.*, 2005; 84: 1154-1158.

INFORMAZIONI SULLA ECOGRAFIA OSTETRICA

SIEOG

(Società Italiana di Ecografia Ostetrico Ginecologica)

CHE COSA È L'ECOGRAFIA?

L'ecografia è una tecnica che consente di vedere gli organi del nostro corpo con l'utilizzo di onde sonore ad alta frequenza (ultrasuoni, non udibili dall'orecchio umano) che attraversano i tessuti. Il principio è lo stesso usato dai sonar delle navi per localizzare i sottomarini. In pratica l'ecografo funziona così: la sonda posta sull'addome materno invia impulsi di onde sonore nel corpo. Queste onde sonore in parte vengono riflesse dalla parete addominale e dalla parete dell'utero creando degli echi. Quando le onde sonore arrivano al feto mandano altri echi: tali echi (o onde di ritorno) sono trasformati in immagini sul monitor dell'ecografo. Con l'ecografia è quindi possibile osservare in modo dettagliato il feto.

PERCHÉ FARE L'ECOGRAFIA IN GRAVIDANZA?

Le ragioni più comuni per cui si esegue una ecografia in gravidanza sono: determinare il numero degli embrioni o dei feti, visualizzare l'attività cardiaca fetale, determinare l'epoca di gravidanza, valutare l'anatomia e la crescita fetale, determinare la posizione del feto.

CHE COSA SI VEDE CON L'ECOGRAFIA?

Nei primi mesi di gravidanza, con la misura della lunghezza del feto, è possibile valutare se lo sviluppo corrisponde all'epoca di gravidanza valutata in base alla data dell'ultima mestruazione, il numero dei feti e la presenza dell'attività cardiaca.

Dal secondo trimestre si effettuano le misurazioni della testa, dell'addome e del femore, ed i valori di tali misure vengono confrontati con quelli delle curve di riferimento. Si può così valutare se le dimensioni del feto corrispondono a quelle attese per l'epoca di gravidanza. In questo stesso periodo si visualizzano la sede di inserzione placentare, la quantità di liquido amniotico ed alcuni organi.

E' POSSIBILE RILEVARE CON L'ECOGRAFIA ANOMALIE FETALI MAGGIORI?

La possibilità di rilevare un'anomalia maggiore dipende dalla sua entità, dalla posizione del feto in utero, dalla quantità di liquido amniotico e dalla presenza di eventuali fattori limitanti quali cicatrici addominali, gemellarità, nodi di mioma e aumentata impedenza acustica della parete addominale materna (frequente nell'obesità): in particolare si ricorda che tutte queste condizioni, determinando una non ottimale visualizzazione del feto, possono causare una riduzione della possibilità di individuazione delle anomalie fetali; questi fattori nonché i limiti propri dell'accertamento rendono possibile che talune anomalie fetali possono non essere rilevate all'esame ecografico. L'esperienza finora acquisita suggerisce che un esame ecografico routinario, non mirato, consente di identificare dal 30% al 70% delle malformazioni maggiori. Non è compito dell'ecografia la rilevazione delle cosiddette anomalie minori.

L'ECOGRAFIA È INNOCUA PER IL FETO?

Gli ultrasuoni sono utilizzati nella pratica ostetrica da oltre 30 anni e non sono stati riportati effetti dannosi, anche a lungo termine, sul feto. Per tale ragione, con le procedure oggi adottate, l'uso diagnostico dell'ecografia è ritenuto esente da rischi.

Si sottolinea che l'esame ecografico consente di identificare dal 30% al 70% delle malformazioni maggiori e che pertanto, per i limiti intrinseci della metodica, è possibile che alcune anomalie anche importanti non vengano rilevate con l'ecografia.

SCREENING PRENATALE DELLA SINDROME DI DOWN

Introduzione

La Sindrome di Down (SD) è una malattia congenita che si verifica quando è presente un cromosoma 21 soprannumerario. Attualmente, in Italia 1 neonato su 700-1.200 nasce con questa condizione, caratterizzata da un variabile grado di ritardo nello sviluppo mentale, fisico e motorio, oltre che dalla presenza di alcune malformazioni congenite.

Le cause che determinano l'insorgenza della Sindrome di Down sono ancora poco note, ma è riconosciuto che l'incidenza aumenta con l'età materna.

La trisomia 21 può essere diagnosticata in epoca prenatale attraverso tecniche invasive (prelievo dei villi coriali nel primo trimestre, amniocentesi nel secondo trimestre), che comportano un rischio di aborto.

1. Finalità

- 1.1 **Lo screening prenatale** per la trisomia 21 fornisce un rischio paziente-specifico di aver un feto affetto dalla SD. Le donne definite ad alto rischio ($> 1/250$ nel primo trimestre), devono essere informate dell'indicazione a sottoporsi a diagnosi prenatale invasiva (Evidenza II-a. **Livello di raccomandazione A**).
- 1.2 **La diagnosi prenatale** si effettua tramite l'analisi del cariotipo sulle cellule fetali (liquido amniotico o sangue) o sul trofoblasto (villi coriali) (**Livello di raccomandazione A**).

2. Indicazioni

- 2.1 Lo screening prenatale per la trisomia 21 deve essere offerto a tutte le pazienti, indipendentemente dall'età materna, dopo

essere state adeguatamente informate (Evidenza II-a. **Livello di raccomandazione A**).

- 2.2 L'informazione deve essere offerta in occasione delle prime visite prenatali, e può essere fornita da parte del medico di famiglia, del medico ginecologo o dell'ostetrica, e anche attraverso materiale scritto (Livello di raccomandazione B).

L'informazione deve specificare cos'è un test di screening, alla ricerca di quale patologia è rivolto, quali sono i test a disposizione e, per ognuno di essi, la sensibilità, i falsi positivi e i falsi negativi.

Nel caso il test risulti ad alto rischio ($> 1/250$ al momento dell'esame), la paziente dovrà essere informata della possibilità di effettuare una diagnosi prenatale invasiva delle anomalie cromosomiche mediante villocentesi nel primo trimestre o amniocentesi nel secondo trimestre, dei rischi di abortività di entrambe le procedure e della loro accuratezza diagnostica. In caso di cariotipo normale, la paziente dovrà essere informata, della necessità di effettuare un attento follow-up ecografico ai fini di un corretto inquadramento prognostico. In caso di cariotipo patologico, la paziente dovrà essere informata della prognosi feto-neonatale e della normativa vigente in campo di interruzione volontaria di gravidanza.

- 2.3 Lo screening prenatale per la trisomia 21 è effettuabile anche nelle gravidanze multiple, tenendo conto che la misurazione della translucenza nucale è l'unico metodo che consente il calcolo del rischio per ogni feto.

3. Test disponibili e loro caratteristiche

- 3.1 I test disponibili possono essere effettuati nel primo trimestre, nel secondo trimestre o in entrambi. I test a disposizione sono:
- Nel primo trimestre, la misurazione della translucenza nucale da sola (detection rate 75-80%) o in associazione con il dosaggio su siero materno della free- β hCG e della PAPP-A (test combinato, detection rate 85-90%).
 - Nel secondo trimestre, il triplo test con il dosaggio sierico di α -fetoproteina, hCG ed uE3 oppure il quadruplo test con il dosaggio sierico di α -fetoproteina, hCG, uE3 ed Inibina A.
 - Nel primo e secondo trimestre, il test integrato comprendente la misurazione della translucenza nucale e il dosaggio sierico della PAPP-A tra 11-13⁺⁶ settimane e a 15-17 settimane il dosaggio di AFP, hCG ed uE3.

- Nel I trimestre, nei casi in cui lo si ritiene utile, possono essere esaminati alcuni marker ecografici aggiuntivi di cromosomopia (osso nasale, dotto venoso e rigurgito tricuspidaico). Per la loro valutazione è necessario acquisire una tecnica specifica, che richiede, come per la translucenza nucale, un adeguato training e successiva certificazione. A questo proposito si consiglia di consultare testi dedicati (incluso il manuale SIEOG del I trimestre).
- 3.2 I test devono essere effettuati secondo specifiche caratteristiche:
- Gli operatori che eseguono il test devono essere accreditati da Società Scientifiche nazionali (SIEOG) e internazionali, devono avere effettuato un adeguato training teorico e pratico e si devono sottoporre ad *audit* periodici.

4. Modalità di esecuzione

- 4.1 Informazione (vedi punto 2.1).
- 4.2 Consulenza pre-screening.
Tale consulenza deve essere eseguita dal Centro che programma il test di screening e/o consegna il referto del test di screening. Le informazioni devono essere in particolare riferite all'esperienza del Centro che offre il programma di screening.
- 4.3 Espressione del consenso informato (orale o scritto).
- 4.4 Esecuzione del test o dei test di screening secondo le seguenti modalità:
- 4.4.1 Translucenza nucale.
- Il CRL deve essere compreso tra 45 e 84 mm.
 - Scansione sagittale del feto che deve apparire sullo schermo in orizzontale.
 - Feto in posizione neutrale, con la testa in asse con la colonna, non flessa o iperestesa.
 - Immagine del profilo fetale comprendente la punta del naso, il palato di forma rettangolare (non deve essere visualizzato il processo zigomatico dell'osso mascellare), il diencefalo.
 - Le immagini ideali devono comprendere solamente la testa fetale e la porzione superiore del torace.
 - Ingrandimenti tali per cui ogni movimento del caliper produce un cambiamento della misurazione di 0,1 mm.

- Deve essere misurata la parte più ampia della translucenza nucale.
- Le misurazioni devono essere prese con il bordo interno della rima orizzontale dei caliper, posizionato sulla linea che definisce lo spessore della translucenza nucale.
- Le crossbar dei caliper non devono sporgere nello spazio fluido della translucenza nucale.
- Abbassare i guadagni e posizionare il fuoco appena sotto la translucenza nucale.
- L'armonica tissutale può essere utilizzata se consente di ottenere immagini di qualità superiore.
- E' necessario distinguere la cute fetale dall'amnion.

4.5 Elaborazione e consegna del risultato. Il risultato del test di screening deve essere espresso per iscritto, e deve essere espressa in termini numerici la probabilità, all'epoca in cui viene eseguito il test o a termine di gravidanza, di Sindrome di Down nel feto, calcolata in base al test eseguito.

4.6 **Consulenza post-screening.** Deve essere eseguita dal personale del Centro che fornisce il referto. In questa occasione possono essere indicate le diverse opzioni disponibili conseguenti al risultato (vedi punto 2.2).

5. Refertazione scritta

5.1 Il risultato del test di screening prenatale per la Sindrome di Down, espresso in termini numerici, deve essere consegnato per iscritto (**Livello di raccomandazione A**).

Bibliografia

- ACOG Practice Bulletin. Screening for fetal chromosomal abnormalities. 2007; 77: 217-27.
- Conferenza Stato-Regioni, accordo 15.07.2004. Genetica: Linee Guida per l'attività medica. G.U. 23.09.2004.
- Indicazioni alla diagnosi prenatale (desunte dalle "Linee Guida per i test genetici" approvate dal Comitato Nazionale per la biosicurezza e le biotecnologie della Presidenza dei Consiglio dei Ministri). Decreto Ministeriale Ministero Sanità; Settembre 1998.
- Istituto Superiore di Sanità. Agenzia per i Servizi Sanitari Regionali. Assistenza alla gravidanza e al parto fisiologico. Linee Guida nazionali di riferimento, 2004.
- Malone FD et al. First-Trimester or second-Trimester Screening, or both, for Down's Syndrome. N. Engl. J. Med., 2005 Nov; 353: 19 b.

- Manuale SIEOG. Il primo trimestre di gravidanza: dallo screening alla diagnosi delle anomalie fetali. Editeam Gruppo Editoriale, 2010.
- NICE Clinical Guideline; Antenatal care. March, 2008.
- SOGC Clinical Practise guideline. Prenatal screening for fetal aneuploidy. 2007; 187: 146-61.
- UK National Screening Committee. National Down Syndrome screening programme for England: London: UK LSC, 2003; update 2008.
- Wald NJ, RodecK C, Hackshaw AK et al. "First and second trimester antenatal screening for Down's Syndrome: the results of the Serum, Urine and Ultrasound Screening Study (SURUSS)". J. Med. Screen., 2003; 10: 56-104.

ECOCARDIOGRAFIA FETALE

1. Finalità dell'Ecocardiografia Fetale

L'Ecocardiografia Fetale è un esame diagnostico che ha come finalità il controllo sequenziale dell'anatomia cardiaca allo scopo di evidenziare o escludere la presenza di una Cardiopatia Congenita (CC) nei feti a rischio. Un feto viene considerato a rischio specifico di Cardiopatia Congenita in presenza di uno o più dei fattori sotto esposti.

2. Indicazioni all'esecuzione dell'ecocardiografia fetale

2.1 INDICAZIONI MATERNE e/o FAMILIARI

2.1.1 **Malattie Ereditarie (RR = 25-50%)** (Evidenza II-a. **Livello di raccomandazione A**). Presenza su base familiare di sindromi che segregano con modalità mendeliana, caratterizzate dalla presenza di difetti cardiaci congeniti o dovuti a microdelezione - laddove la condizione non sia identificabile/escludibile in epoca prenatale con metodologie più precoci e sensibili (tecniche di biologia molecolare; FISH) o sia caratterizzata da notevole variabilità di espressione (es. fenotipo CATCH).

2.1.2 **Familiarità per Cardiopatia Congenita (RR = 1-4%)** (Evidenza II-a. **Livello di raccomandazione A**). Il rischio di ricorrenza varia in funzione del tipo di lesione e del grado di parentela.

In caso di un solo figlio precedente affetto è dell'1-4% ed aumenta fino a 3-4 volte in caso di due figli precedenti con Cardiopatia Congenita.

Quando è affetto uno dei genitori il rischio di ricorrenza è maggiore se ad essere affetta è la madre. Le anomalie a più alto rischio di recidiva sono la stenosi aortica, i difetti di settazione e le anomalie del situs.

2.1.3 **Infezioni materne (RR = n.v.)** (Evidenza III. **Livello di raccomandazione A**).

Sono per lo più virali. La percentuale di rischio varia in funzione dell'epoca gestazionale di esposizione: la rosolia contratta in gravidanza comporta un rischio malformativo sino al 50%. Anche le infezioni materne da virus Coxsackie e da Citomegalovirus possono determinare cardiopatie congenite quali fibroelastosi endocardica nel primo caso e miocardite fetale nel secondo.

2.1.4 **Malattie materne.**

2.1.4.1 **Diabete** (Evidenza II-a. **Livello di raccomandazione A**). Il Diabete insulino-dipendente (IDDM), specie se non compensato in gravidanza, comporta un aumento di circa 5 volte del rischio di cardiopatia rispetto alla popolazione generale. In casi selezionati, può essere indicato un controllo nel III trimestre allo scopo di evidenziare quadri di cardiomiopatia ed evidente ipertrofia del setto interventricolare che regrediscono nei primi mesi di vita (Evidenza IV. Livello di raccomandazione C).

2.1.4.2 La **Fenilchetomuria** (Evidenza II-a. **Livello di raccomandazione A**). Tale condizione è associata ad un incremento del rischio di CC dell'ordine di 10-15 volte per esposizione del feto durante l'organogenesi a valori di fenilalanina materna > 15 mg/dL.

2.1.4.3 **Malattie Autoimmuni** (Evidenza IV. Livello di raccomandazione C). Pur non essendovi un aumento del rischio specifico di Cardiopatie Congenite, sussiste indicazione all'ecocardiografia fetale. Infatti, il lupus eritematoso e la sindrome LLAC (Lupus Like Anticoagulant) presentano una significativa associazione con il blocco atrio-ventricolare (BAV) da autoanticorpi antinucleari di tipo IgG (anti-Ro a anti-La).

2.1.5 **Farmaci teratogeni (RR = n.v.)** (Evidenza II-a. **Livello di raccomandazione A**). Nonostante non si possa escludere la possibilità che molte sostanze o farmaci possano interferire con l'organogenesi cardiaca, solo in pochi casi si sono evidenziate associazioni significative, alcune delle quali negli ultimi anni sono state messe in discussione. L'uso nel I trimestre di anticonvulsivanti, alcol, litio, ma soprattutto di derivati della vitamina A (acido retinoico e derivati) può aumentare il rischio di Cardiopatie Congenite. E' importante sottolineare che l'indicazione all'eco-

cardiografia fetale è valida per farmaci di *comprovata* teratogenicità (riportati sopra), e **NON** per tutti i farmaci comunque assunti nel I trimestre.

2.2 INDICAZIONI FETALI

2.2.1 **Aberrazioni cromosomiche** (Evidenza II-a. **Livello di raccomandazione A**).

2.2.1.1 **Rischio 50-90%**. Diagnosi prenatale di alterazioni cromosomiche associate a quadri sindromici (trisomia 21) ai fini di un'accurata definizione del rilievo prognostico e del management perinatale.

2.2.1.2 **Rischio 15-20%**. Diagnosi prenatale di alterazioni cromosomiche associate a quadri fenotipici variabili o non definiti in maniera assoluta, ai fini di ottimizzare il "counselling" e l'eventuale assistenza alla nascita: Sindrome di Turner, alterazioni dei cromosomi sessuali, alterazioni cromosomiche di raro riscontro con possibilità in alcuni casi di associazioni specifiche.

2.2.1.3 **Rischio < 2%**. Riscontro in diagnosi prenatale di alterazioni cromosomiche non associabili a precise alterazioni del fenotipo, ai fini del "counselling" (riduzione del rischio di alterazioni fenotipiche): mosaicismi di II e III livello (1% circa alla diagnosi prenatale), cromosomi "marker" (0,4-0,6/1.000 alla diagnosi prenatale), alterazioni strutturali de novo apparentemente bilanciate (< 0,3/1.000 alla diagnosi prenatale).

2.2.2 **Segni ecografici** (Evidenza II-a. **Livello di raccomandazione A** - tranne che per il punto 2.2.2.3).

2.2.2.1 **Sospetto di Cardiopatia Congenita al test di screening**. Sospetto di anomalia strutturale sorto nel corso di ecografia di routine in pazienti a basso rischio, con conseguente positività al test di screening. Nel test di screening per le cardiopatie si utilizzano la scansione 4-camere e le scansioni degli assi lunghi. Queste ultime, incluse recentemente nelle Linee Guida, sono utili per la visualizzazione delle anomalie della connessione ventricolo-arteriosa. Va tenuto presente che alcune Cardiopatie Congenite hanno carattere evolutivo; possono, cioè, manifestarsi o slatentizzarsi solo nella seconda parte della gravidanza. Si segnala inoltre che la presenza di "golf ball" all'interno delle camere

cardiache non rappresenta un'indicazione alla ecocardiografia fetale.

- 2.2.2.2 **Aritmia Fetale.** Nei casi di aritmia fetale, l'esame ecocardiografico è in grado di valutare il tipo di aritmia ed eventuali anomalie cardiache associate, che possono essere presenti nel 30-50% dei casi di blocco atrio-ventricolare e nel 5% dei casi di tachiaritmia. Si segnala, tuttavia, che gran parte delle pazienti inviate all'esame di II livello per presunta aritmia, non hanno alcun tipo di aritmia patologica. Una transitoria fase di bradicardia, che può anche arrivare all'asistolia momentanea, è un reperto molto frequente durante l'ecografia di routine. Tale aritmia **NON** riveste assolutamente carattere patologico essendo dovuta ad un riflesso vagale stimolato dalla pressione del trasduttore sull'utero e talvolta sulle strutture fetali. Pertanto, il riscontro di tale fisiologica aritmia **NON rappresenta** di per sé indicazione ad ecocardiografia fetale. Analogamente, **NON** rappresentano indicazione all'ecocardiografia fetale le extrasistole saltuarie. Uniche indicazioni reali all'ecocardiografia fetale sono quindi: bradicardia, tachicardia ed altre alterazioni del ritmo *persistenti*.
- 2.2.2.3 **Translucenza Nucale Aumentata** (Evidenza III. Livello di raccomandazione C). I feti con NT > 95° centile e corredo cromosomico normale hanno un rischio aumentato di difetti cardiaci maggiori che aumenta in maniera esponenziale con l'aumentare dello spessore della NT. *Vedi capitolo Linee Guida Ecografia del primo trimestre.*
- 2.2.2.4 **Iposviluppo fetale precoce (a comparsa nel II trimestre).** In questi casi, anomalie cardiache congenite sono più frequentemente associate ad aneuploidie oppure a sindromi complesse. L'ipoviluppo classico, a comparsa nel III trimestre (28 settimane e oltre) **NON** rappresenta un'indicazione all'ecocardiografia fetale.
- 2.2.2.5 **Malformazioni extra-cardiache.** La frequenza di associazione nei nati varia dal 25% al 45%.
- 2.2.2.6 **Idrope fetale non immunologica.** Anomalie cardiovascolari sono presenti nel 20-30% dei casi di idrope fetale non immunologica. L'idrope può esse-

re espressione di scompenso cardiaco cardiogeno (in caso di Cardiopatie Congenite), ovvero un segno ecografico associato ad eziologia cromosomica o sindromica.

2.2.2.7 **Gemellarità monocoriale.** Il rischio di Cardiopatie Congenite è leggermente aumentato **solo** nella gemellarità monocoriale. Nella gestazione bicoriale, il rischio è il doppio del rischio normale, per la presenza di 2 individui, ma NON vi è alcun incremento aggiuntivo di rischio.

3. Strumentazione

L'ecocardiografia fetale, essendo un esame diagnostico, va eseguita necessariamente con ecografi di alte prestazioni, trasduttori convex o settoriali a frequenza medio-alta (3,75-6,0 MHz), con i seguenti moduli: **A)** bidimensionale ad elevata definizione con zoom e possibilità di cineloop; **B)** Doppler colore; **C)** Doppler pulsato; **D)** M-mode. Opzionali sono il power Doppler ed il Doppler continuo. Il settaggio per l'Ecocardiografia Fetale mira ad ottenere un *Frame Rate* quanto più elevato possibile, per le alte frequenze cardiache fetali. Esso prevede: **A) Bidimensionale:** scala dei grigi "dura" con pochi toni intermedi, fascio ultrasonico stretto, fuoco singolo, persistenza assente o estremamente bassa per un *frame rate* quanto più elevato possibile; **B) Doppler colore e pulsato:** box colore piccolo, mappa direzionale del colore, scala di campionamento di 50-90 cm/sec per i distretti arteriosi e di 7-20 cm/sec per i distretti venosi, persistenza assente o bassa. Per il Doppler pulsato, il filtro di parete va settato intorno a 150-300 Hz per i distretti arteriosi e a 50-100 Hz per quelli venosi. Il volume campione deve essere piccolo (2-4 mm). In Doppler pulsato, la valutazione maggiormente utilizzata è quella della velocità di picco sistolico (peak systolic velocity), per la diagnosi delle stenosi valvolari, avendo la cura di correggere il campionamento per l'angolo d'insonazione (che comunque deve essere < 30°) (Evidenza IV. Livello di raccomandazione C).

4. Modalità di esecuzione dell'esame

4.1 **Epoca d'esame** (Evidenza IV. Livello di raccomandazione C). L'esame si esegue a 20-22 settimane di gestazione. Nei casi in cui vi sia un'indicazione precoce, materna o fetale, (per es. NT superiore al 99° centile), l'ecocardiografia può essere effettuata anche prima. In caso di sospetto di CC dopo la 22^a settimana l'esame può essere eseguito anche dopo le 22 settimane.

4.2 **Modalità d'esecuzione.** La valutazione completa del cuore fetale richiede una prima valutazione anatomica, eseguita in bidimensionale, seguita da una valutazione funzionale, per la quale si utilizzano Doppler colore e pulsato. La valutazione anatomica prevede la sistematica osservazione del sito viscerale, delle connessioni atrio-ventricolari, ventricolo-arteriose, dei ritorni venosi sistemici e polmonari. Le sezioni ecocardiografiche necessarie ad ottenere queste informazioni possono essere molteplici; quelle più utilizzate includono:

- la scansione 4-camere (apicale e trasversa)
- l'asse lungo di sinistra
- l'asse lungo di destra
- l'asse corto di destra
- la sezione dei 3 vasi e trachea
- la scansione trasversa addominale (inclusa la visualizzazione della vena cava inferiore e dell'aorta addominale).

Sulle stesse scansioni, va quindi effettuata la valutazione funzionale, con l'ausilio del Doppler colore e pulsato. In caso di riscontro di Cardiopatie Congenite, è indicato approfondimento diagnostico e counselling adeguato.

5. Accuratezza diagnostica

5.1 **Accuratezza diagnostica generale.** Questa rappresenta una media dell'accuratezza con la quale vengono ad essere evidenziati i vari quadri di difetti cardiaci. Diversi sono i lavori che attestano un'accuratezza diagnostica elevata per l'EF. Con rare eccezioni di pubblicazioni peraltro datate, il valore riportato dalla maggioranza degli autori su casistiche ampie è intorno all'80-90%. Al valore finale dell'accuratezza diagnostica generale contribuiscono in maniera determinante alcune variabili relative alla tecnica d'esame, tra le quali un accentuato pannicolo adiposo addominale materno, che possono rendere difficoltoso o, talvolta, impossibile l'esame, con conseguente riduzione dell'accuratezza diagnostica.

5.2 **Accuratezza diagnostica per singolo tipo di Cardiopatia Congenita.** Questa viene ad essere definita sulla base di alcune premesse di ordine anatomico e metodologico, alle quali vengono aggiunti i dati desunti dalle principali casistiche riguardanti i singoli tipi di Cardiopatie Congenite pubblicate in Letteratura. In particolare, va tenuto presente che: **A)** Il potere di risoluzione degli apparecchi rende poco visibili *alcuni DIV, specialmente muscolari*; **B)** La fisiologica situazione cardiocircolatoria in ute-

ro rende impossibile la diagnosi di *dotto arterioso pervio* e quella di *difetto interatriale tipo ostium secundum*; C) Alcune Cardiopatie Congenite mostrano un'evoluitività, cioè possono comparire solo nel III trimestre o a volte dopo la nascita, e sono quindi compatibili con un esame ecocardiografico nel II trimestre perfettamente normale (prevalentemente, ma non solo, *stenosi delle valvole semilunari e coartazione aortica*). Per quanto concerne gli studi pubblicati in letteratura che riportano l'accuratezza diagnostica per singolo tipo di Cardiopatia Congenita, pochi sono quelli che descrivono un numero di casi sufficienti per giungere a qualsiasi conclusione. In tabella I sono riportati gli studi che, per numero di casi e disegno dello studio, permettono tale valutazione (*vedi anche* "Manuale SIEOG di Ecografia di screening in ostetricia: problematiche medico-legali". Editeam Gruppo Editoriale, 2010). In tabella II, vengono riportate le anomalie per le quali è stata identificata la possibilità di evoluzione o comparsa tardiva.

6. Refertazione scritta

L'ecocardiografia fetale è un esame diagnostico. La refertazione deve prevedere la descrizione anatomica (normale o patologica), seguendo, possibilmente, l'analisi sequenziale e la conclusione dell'esame, secondo quanto di sotto riportato:

- Anatomia sequenziale cardiaca.
- Valutazione funzionale mediante Doppler colore/pulsato.
- Conclusione diagnostica.
- Forza della conclusione diagnostica.
- Data e firma dell'operatore.
- Eventuale documentazione iconografica allegata, ove l'operatore lo ritenga opportuno, va indicata nel referto (Evidenza IV. Livello di raccomandazione C).

Tabella I
ACCURATEZZA DIAGNOSTICA DELL'ECOCARDIOGRAFIA FETALE PER LE PRINCIPALI CARDIOPATIE CONGENITE

Tipo di Cardiopatia Congenita	Autore	N.ro Casi	Corrette		Incomplete		Incorrette*	
			N	%	N	%	N	%
AVSD	Allan	154	121	88.7	26	16.8	7	4.5
HILH	Allan	127	117	92.1	3	2.4	7	5.5
COARCT	Chang	22	16	72.7	2	9.1	4	18.2
	Allan	104	64	61.5	8	7.7	32	30.8
TVATR.	Allan	43	34	72.1	7	16.3	5	11.6
TV DYSPL	Allan	66	57	86.5	6	9.0	3	4.5
TGA	Allan	20	16	80.0	-	-	4	20.0
DORV	Paladini	18	14	77.8	3	16.7	1	5.5
	Tometzki	13	11	84.6	1	7.7	1	7.7
	Allan	26	21	80.8	1	3.8	5	15.4
TOF ¹	Tometzki	17	10	58.8	1	5.9	6	35.3
	Paladini	13	12	92.3	-	-	1	7.7
	Allan	34	29	86.8	1	2.9	4	10.3
TA	Paladini	21	20	95.2	-	-	1	4.8
	Tometzki	16	12	92.3	-	-	1	7.7
	Allan	14	10	71.4	-	-	4	28.6
Pa AT/ST	Paladini	6	6	100	-	-	-	-
	Tometzki	4	3	75.0	-	-	1	25.0
Ao ST	Allan	48	44	91.7	1	5.9	4	8.3
	Maeno	17	16	94.1	-	-	-	-
	Allan	40	40	100	-	-	-	-
VSD single V.	Allan	52	44	84.6	3	5.8	5	9.6
	Allan	17	14	82.5	2	11.7	1	5.8
	Rychik	57	57	100	-	-	-	-

*: per diagnosi incorretta si intende la diagnosi prenatale di una cardiopatia diversa da quella in realtà presente (e la cui diagnosi definitiva viene poi effettuata dopo la nascita). Pertanto, il concetto di diagnosi incompleta differisce da quello di Falso Negativo, che prevede una diagnosi prenatale di cuore normale (vedi tabella successiva).

Tabella II
 EVOLUTIVITÀ, COMPARSA TARDIVA, FALSI NEGATIVI E DIFFICOLTÀ DIAGNOSTICHE PER LE PRINCIPALI CARDIOPATIE CONGENITE,
 SULLA BASE DELLA BIBLIOGRAFIA DEL PRESENTE CAPITOLO. (N.A.: NON ATTINENTE).

Tipo di CC Cardiopatia Congenita	Evolutività III Trim.	Comparsa III Trim.	Falsi Negativi	Difficoltà Diagnostiche
AVSD	+ ¹	n.a.	+ ² /-	Canale Parziale
HLH	++	+	—	
COARCT	+++	++	+++ ³	Diagnosi Differenziale con DIA e IUGR ⁴ - Spesso causa di FN
TV DYSPL	++	-	+ ⁵ /-	
TGA	++	n.a.	+ ⁶	Possibile difficoltà di definizione delle connessioni ventricolo-arteriose ⁷
DORV	++	n.a.	+ ⁶	Possibile difficoltà di definizione delle connessioni ventricolo-arteriose ⁷
TOF ²	++	n.a.	+ ⁶	Possibile difficoltà di definizione delle connessioni ventricolo-arteriose ⁷
TA	+	n.a.	+/-	Difficoltà diagnosi differenziale rispetto all'atresia polmonare + DIV
Ao ST	+++	++	+++	Spesso causa di FN
Pa ST	+++	++	+++	Spesso causa di FN
VSD	+/- ⁸	+/- ⁹	+++ ³	Spesso causa di FN
ASD	—	—	+++	Spesso causa di FN
Tumori	++	++	—	

¹: sviluppo di ipoplasia ventricolare, nei casi di AVSD sbilanciato; ²: canale parziale o incompleto; ³: responsabile anche di Falsi Positivi; ⁴: per la prevalenza del ventricolo destro presente in entrambe le condizioni; ⁵: soprattutto in caso di S. di Ebstein di lieve entità; ⁶: soprattutto in relazione alla presenza di ostruzione agli efflussi; ⁷: il che determina problemi di diagnosi differenziale tra TGA, DORV e TOF; ⁸: possibile chiusura spontanea in utero; ⁹: non comparsa reale ma evidenziazione tardiva.

Legenda per le tabelle I e II.
 AO st: Aortic stenosis; ASD: Atrial Septal Defect; AVSD: Atrio-ventricular Septal Defect; COARCT: Coarctation of the Aorta; DORV: Double Outlet Right Ventricle; HLH: Hypoplastic Left Heart; PA AT/st: Pulmonary stenosis; SV: Single Ventricle; TA: Truncus Arteriosus; TGA: Transposition of the Great Arteries; TOF: Tetralogy of Fallot; TV ATR: Tricuspid Valve Atresia; TV DYSPL: Tricuspid Valve Dysplasia; VSD Ventricular Septal Defect.

Bibliografia

- Allan LD, Chita SK, Anderson RH et al. Coarctation of the aorta in prenatal life: an echocardiographic anatomical and functional study. *Br. Heart J.*, 1988; 59: 356-360.
- Allan LD, Sharland GK, Milburn A, Lockhart SM, Groves AMM, Anderson RH et al. Prospective diagnosis of 1,006 consecutive cases of congenital heart disease in the fetus. *Jacc.*, 1994; 23 (6): 1452-1458.
- Chang AC, Huhta JC, Yoon GY, Wood DC, Tulzer G, Cohen A et al. Diagnosis, transport and outcome in fetuses with left ventricular outflow obstruction. *J. Thrac. Cardiovasc.*, 1991; 102: 841-848.
- Fesslova V, Nava S, Villa L and The Fetal Cardiology Study Group of the Italian Society of Pediatric Cardiology. Evolution and long term outcome in cases with fetal diagnosis of congenital heart disease: Italian multicentre study. *Heart*, 1999; 82: 594-599.
- Hornberger LA, Sahn DJ, Kleinamn CS et al. Antenatal diagnosis of coarctation of the aorta: a multicenter experience. *J. Am. Coll. Cardiol.*, 1994; 23: 417-423.
- Hornberger LK, Sanders SP, Sahn DJ, Rice MJ et al. In utero pulmonary artery and aortic growth and potential for progression of pulmonary outflow tract obstruction in tetralogy of Fallot. *JACC.*, 1995; 25: 739-745.
- Maeno YV, Boutin C, Hornberger LK, McCrindle BW, Cavalle-Garrido T, Gladman G, Smallhorn JF. Prenatal diagnosis of right ventricular outflow tract obstruction with intact ventricular septum and detection of ventriculocoronary connections. *Heart*, 1999; 81: 661-668.
- Manuale SIEOG di "Ecografia di screening in ostetricia: problematiche medicolegali". Editam Gruppo Editoriale, 2010.
- Paladini D, Palmieri S, Lamberti A, Teodoro A, Agangi A, Martinelli P. Characterization and natural history of ventricular septal defects in the fetus. *Ultrasound Obstet. Gynecol.*, 2000; 16: 118-122.
- Paladini D, Rustico MA, Todros T et al. Conotruncal anomalies in prenatal life. *Ultrasound Obstet. Gynecol.*, 1996; 8: 241-246.
- Richyk J, Tian ZY, Fogel MA, Joshi V, Rose NC, Jacobs ML. The single ventricle heart in the fetus: accuracy of prenatal diagnosis and outcome. *J. Perinatol.*, 1997 May-Jun; 17 (3): 183-188.
- Sharland GK, Chan KY, Allan LD. Coarctation of the aorta: difficulties in prenatal diagnosis. *Br. Heart J.*, 1994; 71: 70-75.
- Simpson JM, Sharland GK. Natural history and outcome of aortic stenosis diagnosed prenatally. *Heart*, 1997; 77: 205-210.
- Smythe JF, Copel JA, Kleinman CS. Outcome of Prenatally detect cardiac malformations. *Am. J. Cardiol.*, 1992; 69: 1471-1474.
- Todros T, Presbitero P, Gaglioti P, Demarie D. Pulmonary stenosis with intact ventricular septum: documentation of development of the lesion echocardiographically during fetal life. *Int. J. Cardiol.*, 1988; 19: 335-360.
- Tomezki AJP, Suda K, Kohl T, Kovalchin JP, Silverman NH. Accuracy of prenatal echocardiographic diagnosis and prognosis of fetuses with conotruncal anomalies. *JACC.*, 1999; 33: 1696-1701.
- Volpe P, Marasini M, Caruso G et al. 22q11 deletions in fetuses with malformations of the outflow tracts or interruption of the aortic arch: impact of additional ultrasound signs. *Prenatal diagnosis*, 2003; 23: 752-7.
- Volpe P, Paladini D, Marasini M et al. Common arterial trunk in the fetus: characteristics, associations and outcome in a multicentre series of 23 cases. *Heart*, 2003; 89: 1437-41.
- Wolfe HM, Sokol RJ, Martier SM, Zador IE. Maternal obesity: a potential source error in sonographic prenatal diagnosis. *Obstet. Gynecol.*, 1990; 76: 339-342.
- Yagel S, Weissman A, Rotstein Z, Manor M, Hegesh J, Anteby E et al. Congenital Heart Defects. Natural course and in utero Development. *Circulation*, 1997; 96 (2): 550-555.

RISONANZA MAGNETICA FETALE

1. Introduzione

Questo lavoro rappresenta il documento conclusivo elaborato dal Gruppo di Studio in Risonanza Magnetica Fetale (RMF) della SIRM (Società Italiana per la Radiologia Medica), in collaborazione col Gruppo di Studio della Società Italiana di Ecografia Ostetrico Ginecologica (SIEOG). L'obiettivo del documento è quello di dare delle risposte, sulla base delle evidenze clinico-scientifiche, a quali siano ad oggi le reali indicazioni allo studio RMF e dove questo debba collocarsi nei protocolli diagnostici prenatali. Il documento considera anche i protocolli diagnostici di RMF maggiormente in uso e fa il punto sulla sicurezza di questo esame. Poiché la collaborazione fra Radiologi, Neuroradiologi e Ginecologi è la premessa necessaria all'identificazione di una corretta collocazione della RMF nel moderno imaging fetale questo lavoro è stato condiviso e approvato oltre che dal direttivo della SIRM, dal direttivo dell'Associazione Italiana di Neuroradiologia (AINR) e della SIEOG.

In quanto tecnica in continua evoluzione, anche le indicazioni e il ruolo della RMF sono destinati verosimilmente a cambiare nel tempo.

2. Finalità della RMF

La RMF deve essere considerata un esame diagnostico di III Livello a cui far ricorso dopo un'ecografia di II livello per la valutazione di anomalie fetali selezionate, al fine di migliorare l'accuratezza diagnostica.

Si ritiene del tutto ingiustificato eseguire un esame RMF senza prima una valutazione ecografica di II livello (ad esempio neurosonogramma fetale) eseguita da operatori esperti. Non è indicato eseguire una RMF per verificare dubbi insorti sulla sola ecografia di screening

effettuata a 19-21 settimane di gestazione (Linee Guida SIEOG). La RMF dovrebbe quindi essere considerata una tecnica di III Livello il cui quesito clinico deve essere giustificato da un approfondimento ecografico di II livello eseguito quindi da operatori esperti (possibilmente in Centri di riferimento).

3. Indicazioni allo studio RMF

3.1 INDICAZIONI ALLO STUDIO DEL DISTRETTO ENCEFALICO

Attualmente le indicazioni per le quali esiste un consenso in letteratura sono:

- a. **Ventricolomegalie.** Nei casi di ventricolomegalia, dalla lieve alla severa, la RM dimostra nel 5-10% dei casi rilievi aggiuntivi nei confronti dell'ecografia. In particolare il target della RMF in caso di ventricolomegalia lieve è la ricerca di anomalie difficilmente evidenziabili all'ecografia che possono modificare la prognosi. In realtà alcune di queste anomalie sono ben evidenziabili alla RMN dopo la 23^a-24^a settimana di gestazione.
- b. **Sospette anomalie all'ecografia o anomalie di natura od entità non sufficientemente chiara all'ecografia stessa.** In presenza di una sospetta anomalia all'ecografia di qualunque natura (malformativa, distruttiva, ecc.) la RMF può fornire informazioni aggiuntive.
- c. **Studio della girazione cerebrale (a 26-32 settimane):** in presenza di anomalie cerebrali diagnosticate all'ecografia (es. agenesia del corpo calloso) che frequentemente si associano ad eventuali anomalie di migrazione neuronale od organizzazione (es. lissencefalia, micropoligiria).
- d. **Malattie genetiche note, con fenotipo che include anomalie del SNC non adeguatamente evidenziabili ecograficamente nel feto.**
- e. **Trasfusione feto-fetale, specialmente dopo morte del co-gemello o come controllo dopo laser terapia allo scopo di evidenziare eventuali lesioni ischemiche cerebrali (es. porencefalia).**

3.2 INDICAZIONI ALLO STUDIO DI COLLO-TORACE-ADDOME

In questo caso, ad eccezione dell'ernia diaframmatica (come riportato successivamente), le indicazioni sono relative, nel senso che non vi sono dati certi in letteratura che una RMN fetale migliori l'accuratezza diagnostica o la valutazione prognostica. Di conseguenza, in questo caso va ribadito quanto segue:

- *che l'esame va effettuato solo dopo valutazione ecografica della malformazione fetale eseguita da operatori esperti;*
- *solo se tale valutazione non riesce a risolvere quesiti di diagnosi differenziale e pone indicazione specifica per la RMN fetale.*

Tenendo presente quanto sopra riportato, di seguito, sono elencate per distretto le principali indicazioni.

Collo

Le patologie di più frequente riscontro in epoca prenatale sono il linfangioma cistico ed il teratoma.

La RM può:

- valutare l'eventuale estensione allo stretto toracico superiore;
- identificare, quando presente, la compressione e/o dislocazione delle vie aeree, ben identificabili per il loro contenuto fluido che le rende iperintense nelle immagini pesate in T2;
- studiare i rapporti della massa con il fascio vascolonervoso del collo.

Tali informazioni risultano, infatti, dirimenti per decidere la procedura terapeutica più idonea (EX Utero Intrapartum Treatment, EXIT Resezione della massa).

Non rappresenta indicazione alla RMF il riscontro del classico igroma cistico retronucale.

Torace

- Masse intratoraciche: CCAM (malattia adenomatoide cistica congenita), sequestro broncopolmonare, cisti broncogene, sindromi CHAOS, ostruzione delle vie respiratorie superiori con imaging positivo per segni indiretti. L'ostruzione in assenza di essi può non essere direttamente riscontrabile;
- ernia diaframmatica (CDH);
- ipoplasia polmonare.

Qualunque sia la patologia intratoracica, la RM fornisce informazioni non solo su localizzazione, dimensioni e morfologia della massa, ma anche sugli effetti secondari da essa provocati come lo sviluppo del polmone residuo e controlaterale, lo sbandieramento mediastinico, l'idrope fetale non immune per compressione della vena cava inferiore e del cuore e il polidramnios per compressione dell'esofago e ridotta deglutizione del liquido amniotico, nonché su eventuali patologie associate extrapolmonari.

Per quanto concerne la CDH la RM deve fornire le seguenti informazioni:

- localizzazione (destra, sinistra);
- organi erniati (intestino e particolarmente definire liver-up e liver-down);
- volumetria polmonare del polmone residuo e del contro laterale e indici di maturazione polmonare;
- analisi dell'intensità di segnale possibile espressione della maturazione polmonare (tale dato necessita ancora di ulteriore validazione);
- eventuale shift mediastinico;
- polidramnios e idrope;
- patologie associate.

Si ritiene che, in questo caso, vi sia indicazione all'esecuzione della RMN, qualora la coppia dopo valutazione ecografica e counselling, decida di prendere in considerazione l'opzione di intervento in utero. La valutazione dei suddetti parametri consente di distinguere i feti ad alto rischio (con erniazione epatica e/o con ritardo di maturazione polmonare) che potrebbero beneficiare di un'eventuale intervento fetoscopico di occlusione tracheale in utero mediante posizionamento di palloncino (FETENDO) o del cosiddetto trattamento EXIT al momento del parto, da quelli a basso rischio per i quali si può procedere ad una riduzione chirurgica elettiva post-natale.

Addome

Tratto gastroenterico

Schematizzando, per quanto riguarda lo studio dell'apparato gastroenterico, la RM consente:

- l'individuazione della posizione degli organi viscerali all'interno dell'addome per la verifica del situs viscerocardiaco (situs corretto o situs inversus);
- l'individuazione dei difetti della parete addominale con erniazione degli organi addominali, rivestiti o meno dai foglietti peritoneali: in tali casi la RM permette infatti di riconoscere gli organi erniati, di differenziare l'onfalocele dalla gastroschisi, di misurare la breccia addominale e di misurare il rapporto tra la massa estroflessa e l'addome. Attualmente non ci sono evidenze di una maggiore accuratezza rispetto all'ecografia, e l'indicazione ad una RM può essere relativa solo alla pianificazione dell'intervento chirurgico e alla modalità di espletamento del parto;
- la visualizzazione delle masse endoaddominali: in tali condizioni la RM aiuta a determinarne la corretta origine, estensione e volumetria, la tipologia (cistica o solida), lo spessore delle pareti, la presenza di setti o vegetazioni, oltre a caratte-

rizzarne il contenuto distinguendo grazie alla sua multiparametricità il fluido sieroso, la componente sebacea, emorragica o proteinacea (Diagnosi Differenziale cisti enterogene, linfangioma). Comunque l'analisi della parete, il fine dettaglio dei setti è migliore con l'ecografia per la sua migliore risoluzione spaziale. Importante può essere l'analisi del segnale sia in T2 che in T1. Per esempio un'iperintensità di segnale in T1 può consentire la diagnosi differenziale delle cisti da meconio e delle cisti enterogene, distinzione che può essere importante ai fini del planning terapeutico;

- la valutazione delle dimensioni e dell'intensità di segnale degli organi parenchimali come il fegato e la milza che nel caso di patologie metaboliche o ematologiche possono risultare alterate (emocromatosi, malattie ematologiche con incremento dell'ematopoiesi).

Non si ritengono indicazioni valide:

- L'individuazione delle atresie esofagee. La presenza di uno stomaco disteso da fluido non può escludere la presenza di atresia esofagea per la possibilità di fistole tracheo-esofagee a valle dell'ostruzione.
- Le atresie del tratto duodenale. L'esame RM pur documentando bene l'anomalia attualmente non aggiunge ulteriori informazioni rispetto ad un'esame ecografico di II livello.
- Le atresie intestinali basse (imperforazioni anali).
- Calcificazioni epatiche in quanto presentano bassa o nulla intensità di segnale.

Apparato genitourinario

I dati forniti dalla RM possono essere utili per lo studio delle malformazioni del tratto urinario associate ad oligo- o anidramnios, condizioni queste che rendono tecnicamente difficile lo studio ecografico.

Sono ben visualizzabili mediante RM:

- reni policistici autosomici recessivi;
- reni multicistici del bambino, agenesie renali, dilatazioni pelvicalicali e masse renali;
- valutazione delle idroureteronefrosi (entità, segmenti interessati, studio del parenchima renale con possibile indice funzionale);
- valvole uretrali posteriori (VUP) (valutazione del grado di idroureteronefrosi, del parenchima renale, poichè spesso nelle VUP i reni risultano displasici);

- vescica neurologica con patologie associate (mielomeningocele);
- megavesica (S. Prune Belly con studio della parete addominale);
- valutazione masse renali e surrenaliche;
- patologia di pertinenza annessiale;
- patologia espansiva pelvica.

3.3 INDICAZIONI ALLO STUDIO DELLA PLACENTA

La RM ben valuta l'inserzione, l'estensione, il rapporto con il miometrio, il rapporto con l'Orifizio Uterino Interno (OUI), la struttura, che risulta omogenea tra la 20^a e la 30^a settimana, diventando relativamente disomogenea nell'ultimo trimestre per la presenza di strie fibrotiche, aree infartuali e di lacune pseudocistiche. Tuttavia, nella valutazione della placenta, l'unica indicazione attuale è il contributo che la RMN può dare nella diagnosi di placenta accreta, increta, percreta. A questo proposito, si sottolinea che anche la RMN, così come l'ecografia TV o TA, non permette di raggiungere dati conclusivi al riguardo ma solo di elevato sospetto.

4. Strumentazione e modalità di esecuzione dell'esame

4.1 Epoca gestazionale in cui eseguire un esame RMF

Si consiglia di eseguire gli esami a partire dalla 19^a settimana di gestazione (SG).

Al meglio dell'attuale tecnologia disponibile, non si ritiene possibile ottenere una sufficiente risoluzione spaziale oltre che di contrasto per poter ottenere informazioni diagnostiche, o comunque aggiuntive, nei confronti dell'ecografia-stato dell'arte al di sotto delle 19 settimane di gestazione.

A titolo esemplificativo, a 19 settimane gli emisferi cerebrali hanno un diametro antero-posteriore di circa 50 mm e il diametro biparietale è di 45 mm; pertanto, con un campo di vista che si colloca mediamente fra i 280 ed i 340 mm l'effetto della scarsa risoluzione spaziale diventa assai critico ed alcune strutture, come ad esempio il corpo calloso, rischiano di essere difficilmente valutabili. Inoltre va considerato che le tabelle di normalità oggi disponibili in letteratura partono solo dalla 20 SG e l'esperienza clinica al di sotto di quest'età è ad oggi molto ridotta.

4.2 Dove eseguire un esame RMF

Lo studio RMF deve essere eseguito in Centri specificatamente predisposti a tal fine. Per quanto esposto appare difficile immaginare lo stu-

dio RMF come equiparabile a qualsiasi altra prestazione RM eseguibile ambulatorialmente. Da un lato vi deve essere un contatto diretto ed una collaborazione continuativa con i clinici-ostetrici proponenti lo studio, in particolare con l'équipe di esperti dedicata allo studio delle anomalie fetali, dall'altro l'équipe radiologica deve poter disporre di tutte le competenze necessarie (conoscenza dello sviluppo normale e patologico dei diversi organi ed apparati, preparazione in radiologia e neuroradiologia pediatrica, conoscenza delle principali sindromi, ecc.).

4.3 Cosa valutare in un esame RMF

Lo studio RMF deve essere MIRATO, ed in generale non può assumere carattere di valutazione "total-body", tranne che in una minoranza di casi specifici e preventivamente impostati e concordati con l'équipe diagnostica.

In base alla sua collocazione nell'iter diagnostico lo studio RMF deve esser mirato ad un determinato distretto, identificato anche nel referto radiologico. In base alle attuali conoscenze appaiono giustificati studi su organi-apparati-aree anatomiche per le quali esiste sufficiente accordo in letteratura riguardo l'utilità diagnostica della RMF. In tale ottica possiamo oggi identificare 2 distretti: quello dell'area testa-collo compreso ovviamente l'encefalo e quello toraco-addominale. Per le scarse evidenze in letteratura e per la difficoltà di esecuzione, non sembra oggi possibile includere nei distretti anatomici studiabili anche le strutture muscolo-scheletriche in particolare gli arti e la componente osseo-cartilaginea del rachide in formazione.

Posto che l'esame RMF è quindi per definizione mirato ad un distretto, vale ovviamente la regola generale attuata su qualsiasi esame radiologico: se un chiaro reperto patologico, appartenente ad un altro distretto, ricade nel *campo di vista*, come evento collaterale dello studio mirato, esso non può essere trascurato. Fermo restando che il carattere più o meno eclatante ed inequivocabile del reperto collaterale possa essere ragionevolmente valutato in base alla qualità delle immagini non specificatamente mirate ed al distretto sede del reperto.

Questa considerazione può valere anche per la placenta e l'amnios laddove si riscontrassero chiare anomalie non altrimenti note dagli studi ecografici.

Prima di eseguire l'esame RMF è necessaria:

- la raccolta del consenso informato dalla gestante da parte del medico dopo un colloquio esplicativo volto all'accertamento dell'assenza delle usuali controindicazioni alla RM (pacemaker cardiaco, clips metalliche), del ruolo della RM

nella valutazione della patologie malformative, eventuali controindicazioni specifiche (safety);

- la raccolta dei dati clinico-anamnestici con presa visione della documentazione ecografica da cui è stato generato il sospetto patologico; durante tale colloquio viene inoltre stabilito un primo approccio con la paziente volto a conquistarne la collaborazione attiva nelle sequenze con necessità di respirazione e vengono spiegate le modalità di esecuzione della RM fetale (durata, safety, valore diagnostico).

Magnete

Il campo magnetico consigliato per ottenere un sufficiente rapporto segnale/rumore è quello di 1.5 T ottenuto con magneti tradizionali superconduttori. Un sufficiente rapporto segnale/rumore in ragione della geometria verticale può essere anche ottenuto con magnete aperto a 1 T, mentre si sconsiglia l'uso di intensità di campo inferiori.

L'uso di intensità di campo maggiori di 1.5 T non è oggi considerabile come approccio di routine poiché deve essere ancora validato in specifici protocolli di ricerca.

Gradienti

Possono essere utilizzate diverse tipologie di bobine anche in relazione all'epoca gestazionale, alle dimensioni del sacco gestazionale e dell'utero: le più performanti sono certamente le bobine di superficie multicanale di tipo phased-array o cardio che permettono di avere maggior segnale per un'estensione longitudinale tuttavia limitata intorno ai 50-60 cm; si possono inoltre utilizzare bobine di tipo spine per lo studio del corpo che permettono un maggiore campo di vista per le epoche gestazionali più tardive.

La donna viene posta in una posizione confortevole sul lettino, generalmente in decubito supino o, nei casi in cui tale posizione non venga tollerata (compressione cavale, polidramnios, gravidanze multiple), in decubito laterale sinistro e viene fatta riposare alcuni istanti in tale posizione per ridurre il movimento spontaneo fetale.

In alcuni casi per minimizzare la sensazione claustrofobica la paziente può essere introdotta nel gantry in posizione "feet first". Non viene utilizzato usualmente alcun sedativo né per la madre né per il feto, né mezzo di contrasto.

Quando possibile sarebbe preferibile eseguire l'esame al mattino dopo un digiuno di almeno 4 ore, poiché è stato dimostrato che l'ipoglicemia riduce i movimenti fetali; alternativamente se è possibile eseguire un esame ecografico prima dell'esecuzione della RM, volto a verificare la fase sonno o veglia del feto, si può aspetta-

re la fase del sonno considerando che il regolare ciclo sonno-veglia fetale prevede un'alternanza di tali fasi ogni 30 minuti.

Il protocollo di studio comprende l'acquisizione di differenti sequenze, alcune indispensabili, altre facoltativamente aggiunte in dipendenza dal quesito clinico. Le immagini di ogni serie vengono utilizzate come scout per le sequenze successive in modo da minimizzare i problemi di orientamento legati al cambiamento della posizione fetale.

Le principali sequenze utilizzate in RM fetale sono sequenze T2 pesate di tipo veloce ultra veloce che consentono un'ottima valutazione dell'anatomia fetale grazie all'elevata risoluzione di contrasto, rappresentano quindi un buon compromesso tra risoluzione di contrasto e spaziale.

L'esecuzione dell'esame prevede:

- una sequenza di centramento; Single Shot Fast/Turbo Spin Echo (SS-FSE) (anche con tecnica di acquisizione Half Fourier) T2 pesata con orientamento coronale sulla madre per la identificazione della posizione del feto rispetto alla madre (presentazione) in relazione alla valutazione della posizione relativa della testa, del rachide e dello stomaco fetale e per la localizzazione della placenta (anteriore/posteriore);
- sequenze SS-FSE T2 pesate a strato sottile (3-4 mm) con orientamento multiplanare assiale, sagittale e coronale ortogonale all'organo/distretto di interesse per la valutazione di dettaglio dell'anatomia fetale. L'ottimo compromesso tra la risoluzione spaziale, di contrasto e il rapporto segnale-rumore (SNR) di queste sequenze oltre alla loro rapidità di esecuzione permettono infatti di visualizzare l'anatomia fetale in maniera eccellente durante tutte le fasi della gravidanza ed in particolare di evidenziare i fluidi statici e le strutture a prevalente composizione fluida come strutture iperintense consentendo lo studio quindi dell'encefalo fetale, delle cavità contenenti fluidi (cavità nasali ed orale, faringe, trachea, stomaco e intestino prossimale, sistema urinario, colecisti), dei polmoni, della placenta e del liquido amniotico (LA);
- sequenze gradient echo (GRE) con tecnica steady state free precession (SSFP) per la valutazione del distretto cardiaco e dei grossi vasi. Queste sequenze, infatti, presentano un contrasto intermedio T1 e T2, utilizzano un TR ultrabreve (< 3 ms) non risultando influenzate dal movimento e permettono di evidenziare come strutture ad elevata intensità di segnale i fluidi in movimento;
- sequenze cine-RM di tipo steady-state free precession (SSFP) con tecnica di campionamento del k-spazio sia radiale che

- cartesiana (2DFT). Tali sequenze permettono di individuare il cuore e i grossi vasi: possono essere utilizzate come sequenze real time per valutare alcuni movimenti fetali;
- sequenze colangiografiche thick slab (spessore di strato 40-80 mm) altamente pesate in T2, per mettere in evidenza strutture ripiene di liquido congelando un'immagine delle strutture fluide in tutto il feto;
 - sequenze fast spoiled GRE Single Shot 2D o 3D T1 pesate, con e senza saturazione del segnale del tessuto adiposo, acquisite in apnea respiratoria;
 - sequenze Echo Planar Imaging (EPI) pesate in diffusione (DWI), con applicazione di gradienti orientati secondo i 3 piani dello spazio (b_0 , b_{200} e b_{700} s/mm²) per lo studio dei distretti renale, polmonare, encefalico e della placenta. Tali sequenze, con tempi di acquisizione di circa 20 secondi, forniscono informazioni sul movimento microscopico delle molecole d'acqua, libera e legata, nei tessuti biologici e permettono lo studio della maturazione cerebrale, polmonare e renale.

La durata di uno studio di RM fetale dipende da vari fattori: numero di feti, complessità delle malformazioni eventualmente presenti, riposizionamento della bobina ed entità dei movimenti fetali che possono richiedere la riacquisizione di alcune sequenze sul giusto piano anatomico.

Abitualmente uno studio di RM fetale richiede dai 20 ai 45 minuti, con un minimo di 15 minuti; risulta necessario comunque cercare di contenere i tempi dell'esame per evitare l'eccessivo riscaldamento della gestante ed il potenziale trasferimento di energia al feto (SAR).

E' consigliabile utilizzare più di una sequenza per lo studio RM e includere sempre nel protocollo RM una sequenza T1 pesata anche se di scarsa qualità diagnostica.

4. Refertazione

La compilazione del referto prevede:

- indicazione dei dati materni;
- indicazione dell'età gestazionale come si evince dai dati anamnestici ed ecografici;
- tipologia di apparecchiatura utilizzata, sequenze e piani di scansione impiegati;
- indicazione clinica e a quale distretto/i è rivolto l'esame;
- per ogni distretto interessato è consigliabile la misurazione delle strutture anatomiche.

In particolare i dati auxologici sono necessari ogni qualvolta si esegue un esame mirato all'estremo encefalico. Si consiglia di misurare: diametro biparietale (DBP) osseo e cerebrale, diametro fronto-occipitale (DFO), diametro trasverso cerebellare, diametro antero-posteriore e longitudinale del verme cerebellare, diametro longitudinale del corpo calloso, diametro atriale dei ventricoli cerebrali.

Si consiglia inoltre la valutazione delle principali scissure cerebrali, parametro importante per le informazioni concernenti lo sviluppo cerebrale e se lo sviluppo risulti congruo con l'età gestazionale.

Nello studio del body fetale si raccomanda: la volumetria polmonare nelle patologie toraciche occupanti spazio e nelle CDH; la biometria renale è consigliabile, in particolare in tutte le patologie del tratto urogenitale.

- Descrizione dettagliata della patologia in questione con l'analisi della malformazione o della patologia espansiva in esame (localizzazione, volumetria, analisi del segnale, rapporti con le strutture contigue, mancato reperimento di strutture anatomiche, segni associati).
- Conclusioni: ove sia possibile indicare le ipotesi diagnostiche in ordine di probabilità ed eventuali controlli.

5. Sicurezza

5.1 Limitazioni all'esecuzione dell'esame. I principali e più recenti documenti sulla sicurezza oggi disponibili sono, per quanto riguarda l'Italia, il documento dell'ISPESL pubblicato sul sito il 06.02.2009 e ripreso nel numero 4/2008 del *Radiologo* e, per quanto riguarda gli Stati Uniti, la "ACR guidance for safe MR Practices: 2007" pubblicata su *AJR*, 2007; 188: 1-27.

Il documento dell'ISPESL non fa che riportare quanto esposto nell'Allegato I del D.M. 02.09.1991: *"Sebbene non esistano evidenze che dimostrino una sensibilità dell'embrione ai campi magnetici e ai campi a radiofrequenza di intensità e potenze utilizzate nella attuale strumentazione RM ad uso diagnostico (1991!!), è prudente escludere dall'esposizione le donne nel primo trimestre di gravidanza, tranne nei casi di effettiva e improrogabile necessità, valutati dal medico, sotto la sua responsabilità. La paziente sarà preventivamente informata sui possibili rischi dell'esame"*.

Stabilita la necessità di un consenso informato, permane il problema pratico di informare su "ipotetici" rischi che ad oggi non sono né confermati dalla letteratura né definiti con precisione. Il documento ACR riporta invece al capitolo *Patient pregnancies*: *"Present data have not conclusively documented any deleterious effects of MR imaging exposure on the developing fetus. Therefore, no*

special consideration is recommended for the first, versus any other trimester in pregnancy". Viene quindi abolita ogni differenza fra il primo trimestre ed i successivi, vengono tuttavia mantenute delle misure di prudenza e cautela riassumibili nella valutazione attenta dei costi/benefici dell'esame sul feto e della sua necessità ed inderogabilità.

- 5.2 **Limitazioni all'uso del mezzo di contrasto.** Gli studi ad oggi compiuti in animali non hanno dimostrato effetti teratogeni dei mdc contenenti gadolinio. Tuttavia non esistono evidenze di una sua innocuità sull'uomo conseguentemente se ne sconsiglia l'uso al di fuori di casi di assoluta necessità di norma implicitamente correlati alla salute materna. Il documento dell'ACR è di tono più permissivo: "*MR contrast agents should not routinely provided to pregnant patients*", ma nella sostanza richiama di seguito il concetto dei costi/benefici per la paziente. Di fatto non viene mai considerato l'uso nell'imaging fetale. Quanto di sporadico e occasionale può essere rintracciato in letteratura o nell'aneddotica dei Centri di riferimento è di norma riferito a casi che comunque sarebbero andati incontro all'interruzione di gravidanza. In conclusione l'uso dei mezzi di contrasto non può essere considerato oggi uno strumento aggiuntivo dell'imaging RM del feto, ma unicamente una particolare eccezione in casi selezionati dalla necessità clinica.

Bibliografia

- Abramowicz JS, Sheiner E. In utero imaging of the placenta: importance for diseases of pregnancy. *Placenta*, 2007; 28 (Suppl. A): S14-22.
- Baker PN, Johnson IR, Harvey PR et al. A three-year follow-up of children imaged in utero with echo-planar magnetic resonance. *Am. J. Obstet. Gynecol.*, 1994; 170: 32-33.
- Barnewolt CE. Congenital abnormalities of the gastrointestinal tract. *Semin. Roentgenol.*, 2004; 39: 263-281.
- Beeghly M, Ware J, Soul J, Du Plessis A, Khwaja O, Senapati GM, Robson CD, Robertson RL, Poussaint TY, Barnewolt CE, Feldman HA, Estroff JA, Levine D. Neurodevelopmental outcome of fetuses referred for ventriculomegaly. *Ultrasound in Obstetrics & Gynecology*, 2010; 35 (4): 405-16.
- Blaicher W, Prayer D, Bernaschek G. Magnetic resonance imaging and ultrasound in the assessment of the fetal central nervous system. *J. Perinat. Med.*, 2003; 31: 459-468.
- Borecky N, Gudinchet F, Laurini R et al. Imaging of cervico-thoracic lymphangiomas in children. *Pediatr. Radiol.*, 1995; 25: 127-130.
- Brugger PC, Prayer D. Fetal abdominal magnetic resonance imaging. *Eur. J. Radiol.*, 2006; 57: 278-293.
- Bui T, Daire JL, Chalard F et al. Microstructural development of human brain assessed in utero by diffusion tensor imaging. *Pediatr. Radiol.*, 2006; 36: 1133-1140.
- Bulas D. Fetal magnetic resonance imaging as a complement to fetal ultrasonography. *Ultrasound Q.*, 2007; 23: 3-22.

- Chaumoitre K, Colavolpe N, Shojai R, Sarran A, D'ercole C, Panuel M. Diffusion-weighted magnetic resonance imaging with apparent diffusion coefficient (ADC) determination in normal and pathological fetal kidneys. *Ultrasound Obstet. Gynecol.*, 2007; 29: 22-31.
- Coakley FV, Hricak H, Filly RA. Complex fetal disorders: effect of MR imaging on management-preliminary clinical experience. *Radiology*, 1999; 213: 691-696.
- Cohen HL, Kravets F, Zucconi W, Ratani R, Shah S, Dougherty D. Congenital abnormalities of the genitourinary system. *Semin. Roentgenol.*, 2004; 39: 282-303.
- Daltro P, Werner H, Gasparetto TD, Domingues RC, Rodrigues L, Marchiori E, Gasparetto EL. Congenital chest malformations: a multimodality approach with emphasis on fetal MR imaging. *Radiographics*, 2010; 30 (2): 385-95.
- De Wilde JP, Rivers AW, Price DL. A review of the current use of magnetic resonance imaging in pregnancy and safety implications for the fetus. *Prog. Biophys. Mol. Biol.*, 2005; 87: 335-353.
- Dimbylow P. SAR in the mother and foetus for RF plane wave irradiation. *Phys. Med. Biol.*, 2007; 52: 3791-3802.
- Dolkart LA, Reimers FT, Wertheimer IS, Wilson BO. Prenatal diagnosis of laryngeal atresia. *J. Ultrasound Med.*, 1992; 11 (9): 496-8.
- Doneda C, Parazzini C, Righini A, Rustico M, Tassis B, Fabbri E, Arrigoni F, Consonni D, Triulzi F. Early cerebral lesions in cytomegalovirus infection: prenatal MR imaging. *Radiology*, 2010; 255 (2): 613-21.
- Farhataziz N, Engels JE, Ramus RM, Zaretsky M, Twickler DM. Fetal MRI of urine and meconium by gestational age for the diagnosis of genitourinary and gastrointestinal abnormalities. *AJR Am. J. Roentgenol.*, 2005; 184: 1891-1897.
- Garel C. New advances in fetal MR neuroimaging. *Pediatr. Radiol.*, 2006; 36: 621-625.
- Garel C, Salomon LJ. Third-trimester fetal MRI in isolated 10- to 12-mm ventriculomegaly: is it worth it? *BJOG*, 2006; 113 (8): 942-947.
- Gilbert JN, Jones KL, Rorke LB et al. Central nervous system anomalies associated with meningomyelocele, hydrocephalus and the Arnold-Chiari malformation: reappraisal of theories regarding the pathogenesis of posterior neural tube closure defects. *Neurosurgery*, 1986; 18: 559-564.
- Girard N, Gouny SC, Viola A et al. Assessment of normal fetal brain maturation in utero by proton magnetic resonance spectroscopy. *Magn. Reson. Med.*, 2006; 56: 768-775.
- Glenn OA, Goldstein RB, Li KC et al. Fetal magnetic resonance imaging in the evaluation of fetuses referred for sonographically suspected abnormalities of the corpus callosum. *J. Ultrasound Med.*, 2005; 24: 791-804.
- Goldstein RB. A practical approach to fetal chest masses. *Ultrasound Q.*, 2006; 22 (3): 177-94.
- Gorincour G, Bourliere-Najean B, Bonello B et al. Feasibility of fetal cardiac magnetic resonance imaging: preliminary experience. *Ultrasound Obstet. Gynecol.*, 2007; 29 (1): 105-8.
- Gowland P. Placental MRI. *Semin. Fetal. Neonatal. Med.*, 2005; 10 (5): 485-90.
- Hand JW, Li Y, Thomas EL et al. Prediction of specific absorption rate in mother and fetus associated with MRI examinations during pregnancy. *Magn. Reson. Med.*, 2006; 55: 883-893.
- Hawkins JS, Dashe JS, Twickler DM. Magnetic resonance imaging diagnosis of severe fetal renal anomalies. *Am. J. Obstet. Gynecol.*, 2008; 198: 328e1-5.
- Hill BJ, Joe BN, Qayyum A, Yeh BM, Goldstein R, Coakley FV. Supplemental value of MRI in fetal abdominal disease detected on prenatal sonography: preliminary experience. *AJR Am. J. Roentgenol.*, 2005; 184: 993-998.
- Hollier LM, Grissom H. Human herpes viruses in pregnancy: cytomegalovirus, Epstein-Barr virus and varicella zoster virus. *Clin. Perinatol.*, 2005; 32: 671-696.
- Hörmann M, Brugger PC, Balassy C, Witzani L, Prayer D. Fetal MRI of the urinary system. *Eur. J. Radiol.*, 2006; 57: 303-311.

- Huisman TA, Wissner J, Martin E et al. Fetal magnetic resonance imaging of the central nervous system: a pictorial essay. *Eur. Radiol.*, 2002; 12: 1952-1961.
- Huisman TA, Kellenberger CJ. MR imaging characteristics of the normal fetal gastrointestinal tract and abdomen. *Eur. J. Radiol.*, 2008; 65: 170-181.
- Keller TM, Rake A, Michel SC et al. MR assessment of fetal lung development using lung volumes and signal intensities. *Eur. Radiol.*, 2004; 14: 984-9.
- Kline-Fath BM, Calvo-Garcia MA, O'hara SM et al. Twin-twin transfusion syndrome: cerebral ischemia is not the only fetal MR imaging finding. *Pediatr. Radiol.*, 2007; 37: 47-56.
- Kok RD, Van Den Berg PP, Van Den Bergh AJ et al. MR spectroscopy in the human fetus. *Radiology*, 2002; 223: 584.
- Kubik-Huch RA, Huisman TA, Wissner J et al. Ultrafast MR imaging of the fetus. *AJR Am. J. Roentgenol.*, 2000; 174: 1599-1606.
- Inaoka T, Sugimori H, Sasaki Y, Takahashi K, Sengoku K, Takada N, Aburano T. VIBE MRI for evaluating the normal and abnormal gastrointestinal tract in fetuses. *AJR Am. J. Roentgenol.*, 2007; 189: W303-308.
- Lax A, Prince MR, Mennitt KW, Schwebach JR, Budorick NE. The value of specific MRI features in the evaluation of suspected placental invasion. *Magn. Reson. Imaging*, 2007; 25 (1): 87-93.
- Levine D, Barnes PD, Madsen IR et al. Central nervous system abnormalities assessed with prenatal magnetic resonance imaging. *Obstet. Gynecol.*, 1999; 94: 1011-1019.
- Levine D, Zuo C, Faro CB et al. Potential heating effect in the gravid uterus during MR HASTE imaging. *J. Magn. Reson. Imaging*, 2001; 13: 856-861.
- Levine D et al. What Does Magnetic Resonance Imaging Add to the Prenatal Sonographic Diagnosis of Ventriculomegaly? *J. Ultrasound Med.*, 2007; 26 (11): 1513-1522.
- Manganaro L et al. Magnetic resonance imaging versus ultrasonography in fetal pathology. *Radiol. Med.*, 2008; 113: 225-241.
- Manganaro L, Savelli S, Di Maurizio M et al. Potential role of fetal cardiac evaluation with magnetic resonance imaging: preliminary experience. *Prenat. Diagn.*, 2008; 28 (2): 148-56.
- Manganaro L, Francioso A, Savelli S et al. Fetal MRI with diffusion-weighted imaging (DWI) and apparent diffusion coefficient (ADC) assessment in the evaluation of renal development: preliminary experience in normal kidneys. *Radiol. Med.*, 2009; 114 (3): 403-13.
- Manganaro L, Savelli S, Francioso A, Di Maurizio M, Coratella F, Vilella G, Noia G, Giancotti A, Tomei A, Fierro F, Ballesio L. Role of fetal MRI in the diagnosis of cerebral ventriculomegaly assessed by ultrasonography. *Radiol. Med.*, 2009; 114 (7): 1013-23; Epub.
- Mazouni C, Gorincour G, Juhan V, Bretelle F. Placenta accreta: a review of current advances in prenatal diagnosis. *Placenta*, 2007; 28 (7): 599-603.
- Mcmann LP, Kirsch AJ, Scherz HC, Smith EA, Jones RA, Shehata BM, Kozielski R, Grattan-Smith JD. Magnetic resonance urography in the evaluation of prenatally diagnosed hydronephrosis and renal dysgenesis. *J. Urol.*, 2006; 176: 1786-1792.
- Morales Ramos DA, Albuquerque PA, Carpineta L, Faingold R. Magnetic resonance imaging of the urinary tract in the fetal and pediatric population. *Curr. Probl. Diagn. Radiol.*, 2007; 36: 153-163.
- Nagaoka T, Togashi T, Saito K et al. An anatomically realistic voxel model of the pregnant woman and numerical dosimetry for a whole-body exposure to RF electromagnetic fields. *Conf. Proc. IEEE Eng. Med. Biol. Soc.*, 2006; 1: 5463-5467.
- Napolitano M, Righini A, Zirpoli S, Rustico M, Nicolini U, Triulzi F. Prenatal magnetic resonance imaging of rhombencephalosynapsis and associated brain anomalies: report of 3 cases. *J. Comput. Assist. Tomogr.*, 2004; 28 (6): 762-5.
- Paek BW, Coakley FV, Lu Y et al. Congenital diaphragmatic hernia: prenatal evaluation with MR lung volumetry-preliminary experience. *Radiology*, 2001; 220: 63-7.

- Parazzini C, Righini A, Rustico M, Consonni D, Triulzi F. Prenatal magnetic resonance imaging: brain normal linear biometric values below 24 gestational weeks. *Neuroradiology*, 2008; 50 (10): 877-83.
- Perrone A, Savelli S, Maggi C et al. Magnetic resonance imaging versus ultrasonography in fetal pathology. *Radiol. Med.*, 2008; 113: 225-24.
- Picone O, Laperelle J, Sonigo P, Levaillant JM, Frydman R, Senat MV. Fetal magnetic resonance imaging in the antenatal diagnosis and management of hydrocolpos. *Ultrasound Obstet. Gynecol.*, 2007; 30: 105-109.
- Righini A, Bianchini E, Parazzini C et al. Apparent diffusion coefficient determination in normal fetal brain: a prenatal MR imaging study. *AJNR Am. J. Neuroradiol.*, 2003; 24: 799-804.
- Righini A, Salmona S, Bianchini E, Zirpoli S, Moschetta M, Kustermann A, Nicolini U, Triulzi F. Prenatal magnetic resonance imaging evaluation of ischemic brain lesions in the survivors of monochorionic twin pregnancies: report of 3 cases. *J. Comput. Assist. Tomogr.*, 2004; 28 (1): 87-92.
- Righini A, Zirpoli S, Mracic F, Parazzini C, Pogliani L, Triulzi F. Early prenatal MR imaging diagnosis of polymicrogyria. *AJNR Am. J. Neuroradiol.*, 2004; 25 (2): 343-6.
- Saguintaah M, Couture A, Veyrac C, Baud C, Quere MP. MRI of the fetal gastrointestinal tract. *Pediatr. Radiol.*, 2002; 32: 395-404.
- Santos XM, Papanna R, Johnson A, Cass DL, Olutoye OO, Moise KJ JR, Belleza-Bascon B, Cassady CI. The use of combined ultrasound and magnetic resonance imaging in the detection of fetal anomalies. *Prenatal. Diagnosis*, 2010; 30 (5): 402-7.
- Schmook MT, Brugger PC, Weber M, Kasprian G, Nemec S, Krampfl-Bettelheim E, Prayer D. Forebrain development in fetal MRI: evaluation of anatomical landmarks before gestational week 27. *Neuroradiology*, 2010.
- Shellock FG, Kanal E. Guidelines and recommendations for MR imaging safety and patient management. III. Questionnaire for screening patients before MR procedures. The SMRI Safety Committee. *J. Magn. Reson. Imaging*, 1994; 4: 749-751.
- Shimada T, Miura K, Gotoh H, Nakayama D, Masuzaki H. Management of prenatal ovarian cysts. *Early Hum. Dev.*, 2008; 84: 417-420.
- Shinmoto H, Kashima K, Yuasa Y et al. MR imaging of non-CNS fetal abnormalities: a pictorial essay. *Radiographics*, 2000; 20: 1227-1243.
- Shinmoto H, Kuribayashi S. MRI of fetal abdominal abnormalities. *Abdom. Imaging*, 2003; 28: 877-886.
- SIEOG. Linee Guida SIEOG. Editeam Gruppo Editoriale, 2006.
- Simon EM, Goldstein RB, Coakley FV et al. Fast MR imaging of fetal CNS anomalies in utero. *AJNR Am. J. Neuroradiol.*, 2000; 21: 1688-1698.
- Stocker JT, Madewell JE, Drake RM. Congenital cystic adenomatoid malformation of the lung. Classification and morphologic spectrum. *Hum. Pathol.*, 1977; 8 (2): 155-71.
- Stuchly MA, Abrishamkar H, Strydom ML. Numerical evaluation of radio frequency power deposition in human models during MRI. *Conf. Proc. IEEE Eng. Med. Biol. Soc.*, 2006; 1: 272-275.
- Tekçam M, Ozyer U, Mckinney A, Kirba I. MR imaging and ultrasound of fetal cervical cystic lymphangioma: utility in antepartum treatment planning. *Diagn. Interv. Radiol.*, 2005; 11 (2): 87-9.
- Triulzi F, Parazzini C, Righini. Magnetic resonance imaging of fetal cerebellar development. *Cerebellum*, 2006; 5: 199-205.
- Veyrac C, Couture A, Saguintaah M, Baud C. MRI of fetal GI tract abnormalities. *Abdom. Imaging*, 2004; 29: 411-420.
- Wagenvoort AM, Bekker MN, Go AT et al. Ultrafast scan magnetic resonance in prenatal diagnosis. *Fetal. Diagn. Ther.*, 2000; 15: 364-372.
- Wolpert SM, Anderson M, Scott RM et al. Chiari II malformation: MR imaging evaluation. *AJR Am. J. Roentgenol.*, 1987; 149: 1033-1042.

VELOCIMETRIA DOPPLER IN GRAVIDANZA

1. Finalità della Velocimetria Doppler in gravidanza

La finalità della velocimetria Doppler in gravidanza è di identificare in modo non invasivo le deviazioni dai normali adattamenti emodinamici nei distretti utero-placentare feto-placentare e fetale.

2. Indicazioni per la Velocimetria Doppler in gravidanza

2.1 Si raccomanda l'utilizzo della velocimetria Doppler delle arterie ombelicali in gravidanze a rischio per ipossia fetale, in particolare in gravidanze complicate da ipertensione materna, preeclampsia e/o da iposviluppo fetale (Evidenza I-a. **Livello di raccomandazione A**).

Non vi sono invece al momento indicazioni all'utilizzo della metodica quale test di screening sulla popolazione generale delle gravide.

2.2 La velocimetria delle arterie uterine nel secondo trimestre (20-24 settimane) permette di identificare le gravidanze a rischio di sviluppare in seguito preeclampsia e/o ritardo di crescita intrauterino con una sensibilità che oscilla tra il 60% e 80% in funzione delle condizioni di rischio della gravidanza stessa e della gravità della condizione ricercata.

Se l'esame è eseguito precocemente (20 settimane) vi può essere un certo numero di gravidanze (circa il 15% delle nullipare) con indici di resistenza elevati, che vanno pertanto ricontrollati ad un secondo esame a 24 settimane. La presenza di indici di resistenza elevati a 24 settimane (circa 5% della popolazione di nullipare) identifica una popolazione a rischio per preeclampsia (particolarmente delle forme severa e precoce) e per restrizione di crescita fetale grave.

Le più recenti revisioni della letteratura sottolineano il fatto che la velocimetria Doppler delle arterie uterine ha una buona capacità di prevedere le forme di preeclampsia severa e di restrizione severa della crescita fetale.

In particolare in caso di alterata velocimetria delle arterie uterine a 24 settimane, la sensibilità nell'individuare i casi di preeclampsia severa è di circa l'80% quando questa insorge prima della 34^a settimana di gestazione (preeclampsia ad esordio precoce) e di circa il 60% per gli iposviluppi fetali severi, che richiedono il parto prima della 34^a settimana di gestazione.

La probabilità di sviluppare queste complicanze severe è circa 6 volte più alta per la preeclampsia e 4 per lo IUGR quando la velocimetria delle uterine è alterata a 24 settimane.

Per quanto riguarda gli indici velocimetrici si considerano elevati un PI medio tra le due arterie uterine $> 1,45$ nel caso di valutazione transaddominale delle uterine e $> 1,63$ nel caso la valutazione delle uterine venga fatta per via transvaginale.

Tuttavia gli studi attualmente pubblicati non forniscono l'evidenza che questo test abbia un diretto impatto sulla pratica clinica e non è quindi attualmente da raccomandare come test di screening nella popolazione generale (raccomandazione tipo C).

La velocimetria delle arterie uterine può essere impiegata non solo nella predittività dello IUGR e della preeclampsia, ma anche in casi di iposviluppo fetale per formulare ipotesi circa la patogenesi dell'iposviluppo stesso (un feto piccolo con uterine ed ombelicali normali è verosimilmente tale per motivi costituzionali). Secondo alcuni Autori i casi di iposviluppo pur con ombelicale normale, ma con velocimetria delle uterine alterata presentano un maggiore rischio di tagli cesarei urgenti durante il travaglio; pertanto il travaglio di parto va monitorato con particolare attenzione (Evidenza III. Livello di raccomandazione C).

- 2.3 Nella restrizione di crescita fetale (iposviluppo fetale e Doppler velocimetria ombelicale patologica) la presenza di velocimetria dell'arteria cerebrale media indicativa di riduzione delle resistenze vascolari (brain sparing) è una conseguenza dell'adattamento emodinamico fetale all'ipossia. Non vi sono in letteratura evidenze che giustifichino l'utilizzo clinico di queste rilevazioni (cerebrale media) nel determinare o condizionare modalità e tempi di espletamento del parto (Evidenza III. Livello di raccomandazione C).
- 2.4 Lo studio velocimetrico del distretto venoso fetale (dotto venoso e vena cava inferiori) appaiono promettenti nel monitoraggio del

feto ipossico al fine di aiutare il clinico nelle decisioni riguardanti il timing del parto, ma non vi sono attualmente studi randomizzati in proposito (Evidenza III. Livello di raccomandazione C).

- 2.5 La velocimetria Doppler di vari distretti fetali e placentari viene infine utilizzata nella pratica clinica come test di secondo livello e/o in modo integrato con altre metodiche diagnostiche non invasive o invasive per valutare lo stato di compromissione in alcune condizioni di patologia fetale (Tab. I). In particolare la velocità media nell'arteria cerebrale media può essere utilizzata nella valutazione dei feti a rischio per anemia (isoimmunizzazione Rh, anemia da infezione parvovirus B19, immunizzazione anti Kell); tuttavia questo parametro (velocità di picco sistolica) richiede una precisione nel campionamento (angolo, livello del vaso, stato fetale di quiete) ed un'esperienza tale per cui l'esame dovrebbe essere effettuato soltanto nei Centri di riferimento, stanti i rischi connessi ad una incorretta applicazione di questo parametro (Evidenza III. Livello di raccomandazione C).

Tabella I CONDIZIONI DI PATOLOGIA FETALE IN CUI L'USO DELLA VELOCIMETRIA DOPPLER APPARE INDICATO	
<input type="checkbox"/>	Gravidanza gemellare con crescita discordante
<input type="checkbox"/>	Diabete materno con vasculopatia
<input type="checkbox"/>	Anemia fetale
<input type="checkbox"/>	Idrope fetale
<input type="checkbox"/>	Patologia malformativa fetale
<input type="checkbox"/>	Cardiopatìa congenita

3. Strumentazione

L'esame deve essere effettuato con apparecchi in tempo reale dotati di sonde convex a frequenza di emissione 3-5 MHz. L'apparecchio deve essere integrato dalla funzione di Doppler pulsato. La presenza della funzione color flow mapping aumenta la riproducibilità delle registrazioni ma non è indispensabile per l'esecuzione dell'esame. Il settaggio del Doppler pulsato per i vasi materni e fetali prevede l'utilizzo di un basso filtro di parete (50-100 Hz), delle dimensioni del volume campione del Doppler pulsato sufficienti a campionare tutta la sezione del vaso (2-4 mm) ed una Pulse Repetition Frequency (PRF) adeguata alle velocità presenti nei singoli distretti vascolari.

In modo simile la PRF del colore va regolata sui range di velocità attesa con un preset di persistenza e sensibilità adeguato alla circolazione periferica.

Il software deve prevedere la possibilità dell'analisi automatica e/o manuale delle velocità massime di sistole, diastole e media per il successivo calcolo degli indici di impedenza vascolare.

Differenti indici sono stati proposti e quelli maggiormente utilizzati sono:

a) rapporto S/D: calcolato dividendo la velocità massima sistolica per la velocità massima telediastolica;

b) indice di resistenza (Resistance Index) calcolato con la formula

$$RI = (S-D)/S$$

c) indice di pulsatilità (PI) Pulsatility Index: calcolato con la formula

$$PI = (S-D)/M$$

dove M rappresenta la velocità media calcolata integrando il profilo massimo dell'onda velocimetrica.

Non esistono vantaggi particolari per utilizzare un indice rispetto all'altro se non il fatto che il PI permette di quantificare anche profili d'onda caratterizzati da fasi di assenza o inversione delle frequenze telediastoliche. Questo è il motivo per cui il PI è l'indice più utilizzato nelle valutazioni dei vasi fetali (dove la diastole può essere assente o negativa in condizioni patologiche).

4. Modalità di esecuzione dell'esame

Arteria ombelicale

Le onde velocimetriche vanno campionate preferibilmente in un'ansa libera di cordone distante dall'inserzione ombelicale e placentare. L'utilizzo del color Doppler facilita l'identificazione dell'arteria ombelicale ed il suo campionamento con un ridotto angolo di insonazione ma non è indispensabile.

Va valutata la presenza di velocità telediastoliche, normalmente presenti dopo le 16 settimane di età gestazionale, o l'eventuale presenza di flusso reverse. Gli indici velocimetrici considerati devono essere misurati su 3-5 onde a morfologia uniforme. Un reperto anomalo va ricontrollato in un punto differente del cordone ombelicale valutando entrambe le arterie ombelicali e verificando il corretto angolo di insonazione e la presenza di un filtro di parete < 100 Hz.

Gli indici Doppler variano con l'età gestazionale per cui vanno sempre riferiti al valore di riferimento per la settimana di gravidanza.

Arterie uterine

Con la paziente in posizione supina, la visualizzazione delle arterie uterine viene eseguita ponendo la sonda in fossa iliaca, lateralmente all'utero, angolando poi medialmente fino alla visualizzazione mediante color flow mapping dell'apparente incrocio tra i vasi iliaci e l'arteria uterina. Il campionamento del vaso in questo punto rende semplice e riproducibile la metodica.

In presenza di un segnale ottimale, vengono valutati gli indici relativi ad una serie di 3-5 onde velocimetriche.

Oltre agli indici convenzionali (PI, RI, S/D), viene valutato il notch diastolico (presenza di un'incisura protodiastolica del profilo velocimetrico) non definibile in modo quantitativo. L'operatore soggettivamente definisce la presenza del notch della velocimetria Doppler delle arterie uterine. La presenza di RI medio $> 0,65$ o PI medio $> 1,45$ e/o la presenza di notch bilaterale viene considerato un reperto anormale. Il notch monolaterale non viene considerato indicatore di anomalia.

Nel caso la valutazione delle arterie uterine venga eseguita per via transvaginale il PI indicativo di resistenze aumentate riportato in letteratura è 1,63.

Il valore di PI è maggiormente riportato in letteratura rispetto al valore di RI.

Vasi fetali

Arteria cerebrale media

Viene registrata in una sezione trasversale dell'estremo cefalico, più caudale rispetto a quello del diametro biparietale, finalizzata ad evidenziare la base cranica ed il poligono di Willis. Va standardizzata la posizione di campionamento, generalmente si registra a livello del margine esterno delle ali dello sfenoide, ed il color Doppler facilita la sua visualizzazione ma non è indispensabile. In questa scansione l'angolo di insonazione è vicino allo 0° . E' da evitare un'eccessiva pressione del trasduttore sull'estremo cefalico fetale che può alterare la morfologia dell'onda. Gli indici Doppler vanno misurati su 3-5 onde a morfologia uniforme e variano con l'epoca di gestazione per cui vanno sempre riferiti al valore normale per la settimana di gravidanza.

Vasi venosi fetali

Il loro utilizzo è limitato al monitoraggio longitudinale di feti con compromissione emodinamica (IUGR, idrope, anemia) e si basa sullo studio della vena cava inferiore, dotto venoso, vena ombelicale.

Il loro significato clinico è ancora oggetto di studio.

5. Refertazione scritta

Deve essere sempre allegato un referto scritto in cui sono segnalati:

- I distretti vascolari indagati (materni e/o fetali).
- L'apparecchiatura utilizzata (Doppler continuo, pulsato, colore).
- I valori assoluti degli indici Doppler considerati raffrontati ai valori di riferimento per l'epoca gestazionale.
- La presenza di anomalie della morfologia dell'onda (notches, flusso assente, flusso reverse).
- Eventuali consigli per controlli successivi.
- Eventuali limiti dell'esame.
- Data e firma dell'operatore.

Bibliografia

- Albageis G, Missfelder-Lobos H, Lees C. One-stage screening for pregnancy complications by color Doppler assessment of the uterine arteries at 23 weeks' gestation. *Obst. Gyn.*, 2000; 96: 559-564.
- Alfirevic Z, Neilson JP. Doppler ultrasonography in high risk pregnancies: systematic review with meta-analysis. *Am. J. Obstet. Gynecol.*, 1995; 172: 1379-1387.
- Chien PFW, Arnott N. How useful is uterine artery Doppler flow velocimetry in the prediction of preeclampsia, intrauterine growth retardation and perinatal death? An overview *Brit. Journal Obst. Gynecol.*, 2000; 107 (2): 196-208.
- Doppler French Study Group. A randomized control trial of Doppler ultrasound velocimetry of the umbilical artery in low risk pregnancies. *Brit. Journal Ob. Gyn.*, 1997; 104: 419.
- Lees C. Uterine artery Doppler: time to establish the ground rules. *Ultrasound Ob. Gyn.*, 2000; 16 (7): 607.
- Mari G. Noninvasive diagnosis by Doppler ultrasonography of fetal anemia due to maternal red-cell alloimmunization. Collaborative Group for Doppler Assessment of the Blood Velocity in Anemic Fetuses. *N. Engl. J. Med.*, 2000 Jan 6; 342 (1): 9-14.
- Mari G. Middle cerebral artery peak systolic velocity for the diagnosis of fetal anemia: the untold story. *Ultrasound Obstet. Gynecol.*, 2005 Apr; 25 (4): 323-30.
- Papageorghiou AT, Yu CK, Nicolaides KH. The role of uterine artery Doppler in predicting adverse pregnancy outcome. *Best Practice & Research Clinical Obstetrics and Gynecology*, 2004; 18 (3): 383-396.
- Romero R, Kalache KD, Kadar N. Timing the delivery of the preterm severely growth restricted fetus: venous Doppler, cardiotocography or the biophysical profile? *Ultrasound Obstet. Gynecol.*, 2002; 19 (2): 118.
- Westergaard HB. A critical appraisal of the use of umbilical artery Doppler ultrasound in high risk pregnancies. *Ultras. Obst. Gynecol.*, 2001; 17 (6): 466.
- Vergani P, Roncaglia N, Andreotti C, Arreghini A, Teruzzi M, Pezzullo JC, Ghidini A. Prognostic value of uterine artery Doppler velocimetry in growth-restricted fetuses delivered near term. (Journal Article) *American Journal of Obstetrics & Gynecology*, 2002 Oct; 187 (4): 932-6.

ECOGRAFIA TRANSVAGINALE NEL RISCHIO DI PARTO PRETERMINE

1. Finalità dell'ecografia transvaginale nel rischio di parto pretermine

Individuare le gestanti a rischio di parto pretermine.

2. Indicazioni all'ecografia transvaginale nel rischio di parto pretermine

- 2.1 Pazienti a rischio anamnestico di parto pretermine (Evidenza I-c. **Livello di raccomandazione A**).
Un test negativo (CL > 30 mm) consente di assicurare questa categoria di pazienti.
- 2.2 Pazienti con sintomatologia indicativa di travaglio di parto pretermine (Evidenza III. Livello di raccomandazione B). Riduzione di ospedalizzazione e tocolisi.
- 2.3 Follow-up delle pazienti dopo posizionamento di cerchiaggio cervicale (Evidenza III. Livello di raccomandazione B) (parametri predittivi di parto pretermine: CL < 25 mm e porzione di cervice al di sopra del cerchiaggio < 10 mm).
- 2.4 L'impiego di ecografia transvaginale della cervice nella popolazione a basso rischio non è supportato da evidenza scientifica (Evidenza III. **Livello di raccomandazione A**).

3. Requisiti tecnologici della strumentazione

- 3.1 L'esame si esegue per via transvaginale con apparecchiature in tempo reale dotate di sonda transvaginale di almeno 5 MHz.

4. Modalità di esecuzione dell'esame

- 4.1 Paziente in posizione ginecologica a vescica vuota.
- 4.2 Introduzione della sonda in vagina per alcuni centimetri e, una volta individuati i punti di repere (vescica, SUI), lieve retrazione della stessa in modo da non comprimere la cervice (NB: l'immagine della cervice dovrebbe occupare circa i 2/3 dello schermo). Ripetizione della misurazione almeno per 3 volte.
- 4.3 Parametri da valutare:
- lunghezza della cervice: linea che unisce OUI ed OUE sullo stesso piano, in condizioni statiche e dinamiche (sotto contrazioni uterine o dopo pressione manuale sul fondo o in regione sovrapubica [stress test]),
 - eventuale funneling (svasamento ad imbuto dell'OUI).

5. Refertazione scritta

- Lunghezza cervice.
- Presenza-assenza di Funneling.
- Eventuale documentazione iconografica, ove l'operatore ritenga opportuno allegarla.

Bibliografia

- Althuisius SM, Dekker GA, van Geijin HP, Bekedam DJ, Kummel P. Cervical incompetence prevention randomized cerclage trial (CIPRACT study): Therapeutic cerclage with bed rest versus bed rest, final results. *Am. J. Obstet. Gynecol. Abstract*, 2001; 184: S2.
- Andersen F, Ardeshir K, Sakala E et al. Prediction of cervical cerclage outcome by endovaginal ultrasonography. *Am. J. Obstet. Gynecol.*, 1994; 171: 1102-1106.
- Berghella V, Bega G, Tolosa JE, Berghella M. Ultrasound assessment of the cervix. *Clin. Obstet. Gynecol.*, 2003; 46 (4): 947-962.
- Berghella V, Daly SF, Tolosa JE, Di Vito MM, Chalmers R, Garg N, Bhullar A, Wapner RJ. Prediction of preterm delivery with transvaginal ultrasonography of the cervix in patients with high-risk pregnancies: does cerclage prevent prematurity? *Am. J. Obstet. Gynecol.*, 1999; 181 (4): 809-815.
- Berghella V, Haas S, Chervoneva I et al. Patients with prior second-trimester loss: prophylactic cerclage or serial transvaginal sonograms? *Am. J. Obstet. Gynecol.*, 2002; 187: 747-751.
- Berghella V, Odibo AO, Tolosa JE. Cerclage for prevention of preterm birth in women with a short cervix found on transvaginal ultrasound examination: a randomized trial. *Am. J. Obstet. Gynecol.*, 2004; 191: 1311-7.
- Guzman ER, Ananth CV. Cervical length and spontaneous prematurity: laying the foundation for future interventional randomized trials for the short cervix. *Ultrasound Obstet. Gynecol.*, 2001; 18: 195-199.

- Guzman ER, Walters C, Ananth CV, O'Reilly-Green C, Benito CW, Palermo A, Vintzileos AM. A comparison of sonographic cervical parameters in predicting spontaneous preterm birth in high-risk singleton gestations. *Ultrasound Obstet. Gynecol.*, 2001; 18: 200-203.
- Hassan SS, Romero R, Berry SM, Dang K, Blackwell SC, Treadwell MC, Wolfe HM. Patients with an ultrasonographic cervical length ≤ 15 mm have nearly a 50% risk of early spontaneous preterm delivery. *Am. J. Obstet. Gynecol.*, 2000 Jun; 182 (6): 1458-1467.
- Heath VC, Southall TR, Souka AP, Elisseou A, Nicolaides KH. Cervical length at 23 weeks of gestation: prediction of spontaneous preterm delivery. *Ultrasound Obstet. Gynecol.*, 1998 Nov; 12 (5): 312-317.
- Iams JD. Prediction and early detection of preterm labor. *Obstet. Gynecol.*, 2003; 101 (2): 402-12.
- Iams JD, Goldenberg RL, Meis PJ, Mercer BM, Moawad A, Das A, Thom E, McNellis D, Copper RL, Johnson F, Roberts JM. The length of the cervix and the risk of spontaneous premature delivery. *N. Engl. J. Med.*, 1996; 334: 567-572.
- Owen J, Iams JD, Hauth JC. Vaginal sonography and cervical incompetence. *Am. J. Obstet. Gynecol.*, 2003; 188: 586-96.
- Rageth JC, Kernen B, Saurenmann E, Unger C. Premature contractions: possible influence of sonographic measurement of cervical length on clinical management. *Ultras. Obstet. Gynecol.*, 1997; 9: 183-187.
- Rust OA, Atlas R, Jones K, Benham BN, Balducci J. A randomized trial of cerclage versus no cerclage among patients with ultrasonographically detected second-trimester premature dilatation of the internal os. *Am. J. Obstet. Gynecol.*, 2000; 183: 830-835.
- To MS, Alfirevic Z, Heath VCF, Cicero S, Cacho AM, Williamson PR, Nicolaides KH. Cervical cerclage for prevention of preterm delivery in women with short cervix: randomized controlled trial. *Lancet*, 2004; 363: 1849-53.

DIAGNOSI PRENATALE INVASIVA

1. Introduzione

- 1.1 Si intende per diagnosi prenatale invasiva l'insieme delle procedure diagnostiche idonee a prelevare tessuti embriofetali o annessiali per la diagnosi prenatale di difetti congeniti, per la ricerca di agenti infettivi o per la valutazione di parametri ematologici fetali in alcune patologie della gravidanza.

2. Consulenza pre-esame

- 2.1 Prima della esecuzione dell'esame, è necessario informare tutte le donne (Evidenza III. **Livello di raccomandazione A**):
- a. sull'entità del rischio genetico di cui sono portatrici,
 - b. sulle possibilità di screening, diagnosi, prognosi e trattamento dei difetti congeniti,
 - c. sui rischi correlati alle diagnosi invasive, sui limiti diagnostici di queste e sui tempi necessari per ottenere la diagnosi,
 - d. sulle modalità di esecuzione delle procedure diagnostiche,
 - e. sulle possibilità di chiarimento diagnostico nei casi dubbi,
 - f. sulle opzioni di comportamento dopo la diagnosi, in modo da dare alle donne la possibilità di decidere valutando rischi e benefici.
- 2.2 La consulenza deve essere effettuata da un medico con competenze in genetica, fornendo le informazioni in maniera comprensibile e riservata (**Livello di raccomandazione A**).
Se possibile, deve essere consegnato materiale informativo scritto (Livello di raccomandazione C).
- 2.3 Nel corso della consulenza, la gestante sarà invitata a firmare il consenso informato che dovrà essere archiviato insieme alla documentazione clinica (**Livello di raccomandazione A**).

3. Tecniche di prelievo

- 3.1 Le tecniche attualmente utilizzate sono il prelievo dei villi coriali, l'amniocentesi e la cordocentesi; l'uso della fetoscopia è riservato solo a casi selezionati in Centri altamente specializzati (**Livello di raccomandazione A**).

- 3.2 La scelta della tecnica dipende dall'indicazione, dall'epoca di esecuzione del prelievo, dalla specifica esperienza dell'operatore e del laboratorio di riferimento e anche dalla preferenza della donna dettagliatamente informata (Livello di raccomandazione B); a parità di condizioni, è consigliabile utilizzare la tecnica meno invasiva e più precoce (Livello di raccomandazione B). Precisamente l'amniocentesi nel secondo trimestre è più sicura della biopsia dei villi coriali transcervicale e dell'amniocentesi precoce. Tuttavia se è richiesta una diagnosi più precoce è preferibile praticare una biopsia dei villi coriali transaddominale piuttosto che la biopsia transcervicale o l'amniocentesi precoce. Qualora la tecnica transaddominale fosse di difficile esecuzione è da preferire l'amniocentesi del secondo trimestre (Evidenza I-a). Poiché l'esperienza dell'operatore ha un ruolo fondamentale per la sicurezza del prelievo, e l'esperienza del laboratorio per l'accuratezza del risultato, è consigliabile che le procedure di diagnosi prenatale invasiva vengano eseguite in Centri di documentata esperienza.

PRELIEVO DEI VILLI CORIALI

1. Finalità del prelievo dei villi coriali

Ottenere un campione adeguato di tessuto coriale da sottoporre ad indagini diagnostiche.

2. Indicazioni al prelievo dei villi coriali

- 1) Determinazione del cariotipo fetale (**Livello di raccomandazione A**):
 - età materna avanzata (≥ 35 anni),
 - genitore portatore di riarrangiamento cromosomico strutturale,
 - genitore con aneuploidie dei cromosomi sessuali compatibili con la fertilità,
 - precedente figlio con malattia cromosomica,
 - malformazioni fetali rilevate all'esame ecografico,
 - test ecografico o biochimico che indichi un rischio elevato per Sindrome di Down o altra anomalia cromosomica.
- 2) Esame del DNA:
 - studio del DNA fetale (**Livello di raccomandazione A**).
- 3) Esami enzimatici:
 - valutazione di attività enzimatiche (Livello di raccomandazione B).

3. Strumentazione

- 3.1 Il prelievo si esegue per via transaddominale utilizzando un ago singolo di calibro 20 *gauge* e di lunghezza adeguata o (meno frequentemente) un doppio ago (calibro 20 *gauge* inserito in un ago "guida" da 18 *gauge*) (**Livello di raccomandazione A**). L'uso di un ago di calibro maggiore è associato ad una minore probabilità di successo del prelievo e ad un maggior rischio (Evidenza II-b).
- 3.2 In alternativa, il prelievo può essere eseguito per via transcervicale mediante un catetere di polietilene con un mandrino di alluminio (**Livello di raccomandazione A**) o una pinza da biopsia rigida (Livello di raccomandazione B).

- 3.3 Per effettuare il prelievo dei villi coriali è necessario disporre di un ecografo real time dotato di sonda transaddominale di almeno 3,5 MHz (**Livello di raccomandazione A**).

4. Modalità di esecuzione dell'esame

Prima del prelievo è indispensabile che la donna abbia eseguito la consulenza pre-esame ed abbia firmato il modulo del consenso informato (**Livello di raccomandazione A**).

- 4.1 Il prelievo dei villi coriali si esegue a partire dalla 10^{a+0} settimana di gravidanza (per via transcervicale fino a 13⁺⁰ settimane, e per via transaddominale può essere eseguito fino al termine della gravidanza) (**Livello di raccomandazione A**); i prelievi eseguiti prima della 10^{a+0} settimana possono essere associati ad un incremento del rischio di aborto (Evidenza II-b) e di difetti trasversali degli arti (Evidenza II-a).
- 4.2 Prima della esecuzione della procedura invasiva si esegue un esame ecografico per valutare il numero, la vitalità dell'embrione/i, rilevarne la biometria (almeno la lunghezza cranio-caudale), localizzare il *corion frondosum* e scegliere il punto più idoneo per la inserzione dello strumento (**Livello di raccomandazione A**).
- 4.3 L'uso della tecnica di prelievo transcervicale è associato ad un maggior rischio di perdita fetale rispetto alla tecnica transaddominale (Evidenza I-b) ed al rischio di complicanze settiche (Evidenza III).
- 4.4 Per il prelievo transaddominale, si esegue un'accurata disinfezione della cute (**Livello di raccomandazione A**). Può essere opportuno utilizzare un involucro sterile per la sonda ecografica ed una piccola quantità di gel sterile (Livello di raccomandazione C). Per il prelievo transcervicale, si esegue una disinfezione vaginale e si applica un tenaculum sulla portio (**Livello di raccomandazione A**).
- 4.5 Le procedure di prelievo devono essere eseguite sotto controllo ecografico continuo, sia per dirigere lo strumento verso il *corion frondosum*, sia durante l'aspirazione del materiale (**Livello di raccomandazione A**).
- 4.6 Se il materiale è insufficiente, si possono eseguire ulteriori tentativi di prelievo (Livello di raccomandazione B) utilizzando un

nuovo ago o catetere. Non è opportuno effettuare più di due tentativi perché i rischi di perdita fetale aumentano in maniera significativa (Evidenza II-b. **Livello di raccomandazione A**).

- 4.7 Nelle donne Rh negative con test di Coombs negativo, l'esecuzione del prelievo dei villi coriali può causare l'insorgenza di una immunizzazione Rh (Evidenza III). E' opportuno pertanto effettuare la profilassi mediante iniezione di immunoglobuline anti-D (Livello di raccomandazione B). Nelle donne già immunizzate, l'esecuzione del prelievo dei villi coriali è controindicato (**Livello di raccomandazione A**).
- 4.8 Non vi sono dati in favore dell'uso di profilassi antibiotica o di tocolitici da utilizzare di routine per la esecuzione del prelievo dei villi coriali.
- 4.9 Non vi sono oggi indicazioni ad effettuare uno screening infettivologico prima di eseguire il prelievo dei villi coriali. Nelle donne con epatite B o C il CVS può essere eseguito perché non vi sono evidenze di trasmissione verticale del virus dopo la procedura (Evidenza I-c e II-c). Tuttavia, andrebbe sempre chiarito, durante il counselling, che i dati della letteratura non sono esaustivi perché si riferiscono per lo più a piccole casistiche. Nelle donne HIV positive non vi sono evidenze che la diagnosi prenatale invasiva aumenti il rischio di trasmissione verticale specie se il prelievo è condotto durante la somministrazione di farmaci antiretrovirali alla madre e se la carica virale materna è molto bassa. E' tuttavia opportuno somministrare un consenso informato da cui si evinca che il rischio di trasmissione è al momento sconosciuto (Evidenza III).
- 4.10 Il prelievo dei villi coriali è una tecnica eseguibile sotto forma di intervento ambulatoriale, e non necessita di ricovero della paziente (Evidenza III. **Livello di raccomandazione A**).

5. Rischi e complicanze

5.1 Perdita fetale

Il prelievo dei villi coriali comporta un rischio aggiuntivo di perdita fetale dell'1% (Evidenza I-b); il rischio di aborto dopo prelievo dei villi coriali non differisce in maniera significativa da quello che si osserva dopo amniocentesi (Evidenza I-b).

Il rischio di perdita fetale dopo prelievo dei villi coriali è correlato a diversi fattori, direttamente all'età materna avanzata, al

numero dei tentativi di prelievo, all'assetto citogenetico della placenta (mosaicismo), ed inversamente all'epoca di gravidanza in cui si esegue la procedura e soprattutto all'esperienza dell'operatore (Evidenza I-b).

5.2 Lesioni e malformazioni fetali

Il prelievo dei villi coriali eseguito prima della 10^a settimana di età gestazionale compiuta può essere associato ad un aumento del rischio di difetti trasversali degli arti fetali; dalla 10^a settimana in poi il prelievo dei villi coriali non è associato ad un aumento di tale rischio (Evidenza II-a).

5.3 Altre complicanze

Le perdite ematiche vaginali sono relativamente frequenti dopo i prelievi di villi per via transcervicale e rare dopo quelli per via transaddominale; comunque, non modificano l'*outcome* fetale (Evidenza III). Le complicanze settiche sono rare; più frequenti dopo i prelievi transcervicali che richiedono più di una inserzione (Evidenza III). È opportuno limitare il numero dei tentativi di prelievo per via transcervicale e scegliere la via transaddominale quando siano prevedibili difficoltà di prelievo (**Livello di raccomandazione A**).

La rottura delle membrane causata dal prelievo è un evento raro. Non vi sono dati significativi sulla possibile trasmissione di infezioni virali da madre infetta a feto attribuibili all'esecuzione dei prelievi di villi coriali.

6. Prelievo dei villi coriali nel II e III trimestre di gravidanza

Il prelievo dei villi coriali nel II e III trimestre di gravidanza può essere eseguito solo con la tecnica transaddominale, in alternativa all'amniocentesi o alla cordocentesi, in condizioni associate a rilevante rischio di anomalie cromosomiche o geniche fetali (Livello di raccomandazione B).

7. Prelievo dei villi coriali nelle gravidanze multiple

Il prelievo dei villi coriali nelle gravidanze multiple deve essere eseguito dopo lo studio ecografico preliminare della corionicità, della posizione dei feti e delle rispettive placente, dell'inserzione del cordone ed infine, se possibile, del sesso dei feti. Seguirà l'accurata descrizione dei fattori suddetti così da ridurre il rischio di errori di campionamento e consentire successivamente l'identificazione e l'abbinamento dei referti genetici ai rispettivi feti. La tecnica transaddo-

minale è da preferirsi a quella transcervicale il cui impiego al giorno d'oggi non è consigliato.

Il prelievo dei villi coriali nelle gravidanze multiple comporta un rischio complessivo di perdita fetale del 2-4%, gli stessi studi hanno paragonato il tasso d'aborto in gravidanze singole e gravidanze multiple nella medesima istituzione senza dimostrare un incremento del rischio di perdita fetale (Evidenza III). Il tasso di contaminazione dei prelievi tra i gemelli migliora con la maggior esperienza degli operatori, tuttavia si stima che il rischio di dover ripetere il prelievo per un risultato incerto è di circa il 2-3% (Livello di raccomandazione C).

Considerando la complessità della procedura, è opportuno eseguire i prelievi solo nei Centri di riconosciuta esperienza (Livello di raccomandazione C).

8. Successo del prelievo e accuratezza diagnostica

- 8.1 Utilizzando le procedure di prelievo transaddominale, si può ottenere il successo del prelievo nel 98% dei casi al primo tentativo, e nel 99,8% con due tentativi; nella maggior parte dei casi (97%) si ottiene una congrua quantità di villi coriali (> 10 mg) (Evidenza II-a).
- 8.2 In circa lo 0,5-1% dei casi si può verificare il fallimento dell'esame citogenetico, spesso a causa della scarsità del materiale prelevato (Evidenza II-a); in questi casi, non si può ottenere un risultato se non ripetendo il prelievo diagnostico (**Livello di raccomandazione A**).
- 8.3 Risultati falsi positivi dell'esame citogenetico sono descritti nell'1% dei casi circa, quasi sempre per la presenza di mosaicismi placentari (90%) e raramente per aneuploidie non a mosaico (Evidenza II-a). In caso di mosaicismo, può essere opportuno procedere ad un nuovo prelievo (amniocentesi o cordocentesi) (**Livello di raccomandazione A**).
- 8.4 I risultati falsi negativi degli esami citogenetici utilizzando la sola tecnica diretta sono da considerarsi rarissimi (1 su 3.000) (Evidenza II-a). Utilizzando l'analisi diretta insieme a quella colturale, i risultati falsi negativi sono da considerarsi eccezionali (1 su 20.000).
- 8.5 L'errore diagnostico nelle analisi delle malattie metaboliche e del DNA è in funzione della patologia da ricercare, ed è estremamente raro (Evidenza II-a).

9. Refertazione scritta

Deve essere sempre compilato un referto scritto segnalando (**Livello di raccomandazione A**):

- Indicazione al prelievo dei villi coriali.
- Numero degli embrioni, presenza di attività cardiaca.
- Corionicità/amnionicità in caso di gravidanze multiple.
- Parametri biometrici.
- Eventuali anomalie uterine.
- Indicazioni sulla procedura (numero dei tentativi, quantità di materiale prelevato, eventuali difficoltà di prelievo).
- Eventuali complicanze immediate.
- Indicazioni sulla profilassi anti-D.
- Eventuali consigli per controlli ecografici successivi.
- Data e firma dell'operatore.

10. Audit

E' auspicabile, ove possibile, effettuare un audit annuale dei prelievi di villi coriali per operatore, esaminando il numero dei tentativi di prelievo e gli eventuali insuccessi, le complicanze immediate, i fallimenti diagnostici, il numero e l'epoca degli aborti, le interruzioni volontarie di gravidanza, le anomalie congenite eventualmente presenti alla nascita (Livello di raccomandazione C).

Ai fini dell'audit si considera corretta l'attività procedurale degli operatori quando, secondo i "gold standard" definiti dalla letteratura, non si registrano più di 5 fallimenti o di 5 aborti su 50 procedure consecutive (oppure 8 in 100 casi consecutivi). Il superamento di questi parametri richiede la revisione della tecnica utilizzata (Livello di raccomandazione C).

11. Esperienza dell'operatore

L'uso di tale procedura diagnostica è riservato ad operatori di grande esperienza in altre tecniche invasive e in Centri di riferimento (**Livello di raccomandazione A**).

- 11.1 Un operatore esperto offre maggiori probabilità di successo nel prelievo dei villi coriali ed un minor rischio di perdita fetale (Evidenza II-c).
- 11.2 Prima di eseguire i prelievi in autonomia, è necessario superare un periodo di *training* eseguendo un numero adeguato e documentato di prelievi di villi coriali con la supervisione di un *senior tutor* (Evidenza II-a. **Livello di raccomandazione A**).

- 11.3 Per mantenere un continuo livello di operatività, di sicurezza e di accuratezza dell'analisi, in termini di manualità, è indispensabile che nei Centri diagnostici venga eseguito un numero di prelievi di villi coriali adeguato a mantenere la manualità acquisita dopo il training (Evidenza II-a. **Livello di raccomandazione A**).
- 11.4 Quando le difficoltà di prelievo sono prevedibili, è opportuno soprassedere al prelievo e inviare la gestante al Centro di riferimento (**Livello raccomandazione A**).

AMNIOCENTESI

1. Finalità dell'amniocentesi

Ottenere un campione adeguato di liquido amniotico da sottoporre ad indagini diagnostiche.

2. Indicazioni

- 1) Determinazione del cariotipo fetale (**Livello di raccomandazione A**):
 - età materna avanzata (≥ 35 anni),
 - genitore portatore di riarrangiamento cromosomico strutturale,
 - genitore con aneuploidie dei cromosomi sessuali compatibili con la fertilità,
 - precedente figlio con malattia cromosomica,
 - malformazioni fetali rilevate all'esame ecografico,
 - test biochimico (triplo test) che indichi un rischio elevato per Sindrome di Down o altra anomalia cromosomica.
- 2) Ricerca di agenti infettivi virali o protozoi nel liquido amniotico (**Livello di raccomandazione A**).
- 3) Esame del DNA:
 - studio del DNA fetale (Livello di raccomandazione B).
- 4) Determinazione della concentrazione della *alfa*-fetoproteina o di altri metaboliti fetali nel liquido amniotico (Livello di raccomandazione B).

3. Strumentazione

- 3.1 Il prelievo si esegue per via transaddominale utilizzando un ago singolo di calibro 20-22 *gauge* e di lunghezza adeguata (**Livello di raccomandazione A**). L'uso di un ago di calibro maggiore è associato ad un maggior rischio di perdita fetale (Evidenza II-b).
- 3.2 Per effettuare l'amniocentesi è necessario disporre di un ecografo real time dotato di sonda transaddominale di almeno 3,5 MHz (**Livello di raccomandazione A**).

4. Modalità di esecuzione dell'esame

Prima del prelievo è indispensabile che la donna esegua la consulenza pre-esame e firmi il modulo del consenso informato (**Livello di raccomandazione A**).

- 4.1 Le amniocentesi vanno effettuate dopo la 15^{a+0} e la 16^{a+6} settimana di gravidanza associate a maggiori probabilità di successo del prelievo ed a rischi più contenuti rispetto ai prelievi eseguiti in epoca più precoce; le amniocentesi precoci (10^{a+0}-14^{a+6} settimane) presentano maggiori difficoltà di esecuzione, un maggior rischio di aborto, di perdita di liquido amniotico, di piede torto equinovaro, e di fallimento della coltura cellulare, rispetto alle amniocentesi tradizionali (Evidenza I-b. **Livello di raccomandazione A**).
- 4.2 L'epoca di esecuzione dell'amniocentesi deve essere attentamente valutata sulla base di parametri biometrici rilevati mediante ultrasuoni (**Livello di raccomandazione A**).
- 4.3 Prima dell'esecuzione del prelievo si esegue un esame ecografico per valutare il numero, la vitalità e la posizione del/i feto/i, rilevarne la biometria, localizzare la placenta e scegliere il punto più idoneo per l'inserzione dell'ago (**Livello di raccomandazione A**). Si esegue quindi un'accurata disinfezione della cute addominale (**Livello di raccomandazione A**). Può essere opportuno utilizzare un involucro sterile per la sonda ecografica ed una piccola quantità di gel sterile (Livello di raccomandazione C).
- 4.4 L'inserzione dell'ago deve essere effettuata sotto controllo ecografico continuo (**Livello di raccomandazione A**).
- 4.5 E' consuetudine cercare di evitare la puntura transplacentare per eseguire il prelievo del liquido amniotico (Evidenza II-c). La via transplacentare può essere praticata se rappresenta la via migliore di accesso ad una idonea tasca di liquido amniotico, purché realizzata lontano dalla inserzione del cordone ombelicale e dove la placenta ha minore spessore (Livello di raccomandazione B).
- 4.6 L'amniocentesi genera considerevole ansia, ma il livello di dolore è equivalente a quello di un prelievo venoso. A tal proposito un trial randomizzato non ha dimostrato che l'infiltrazione con anestetico locale dei tessuti nella sede del prelievo riduca significativamente la sensazione dolorosa (Evidenza I-c).

- 4.7 E' opportuno eliminare la prima parte del campione (0,5-1 ml) che potrebbe contenere cellule non fetali e falsare l'interpretazione dei risultati (Livello di raccomandazione B). Si effettua quindi il prelievo di una quantità di liquido amniotico corrispondente in millilitri alle settimane di gravidanza e comunque non eccedente 20 ml (Livello di raccomandazione B).
- 4.8 Nelle gravidanze gemellari è necessario effettuare una valutazione della corionicità/amnionicità prima di effettuare il prelievo (**Livello di raccomandazione A**). Nelle gravidanze gemellari bicoriali-biamniotiche, per le quali si effettuano due prelievi, può essere utile talvolta introdurre una piccola quantità di indacocarminio nel primo sacco dopo il primo prelievo, per essere certi che il secondo prelievo, non colorato, appartenga al secondo gemello (Livello di raccomandazione C).
- 4.9 Dopo l'amniocentesi, si esegue un controllo ecografico del feto e della placenta (Livello di raccomandazione C).
- 4.10 Nelle gestanti a rischio di isoimmunizzazione Rh è opportuno effettuare, dopo l'amniocentesi, la profilassi anti-D mediante iniezione di immunoglobuline (Livello di raccomandazione B). Non è scientificamente provata l'utilità della somministrazione di immunoglobuline nei casi in cui l'ago non attraversa la placenta.
- 4.11 Non vi sono oggi indicazioni ad effettuare uno screening infettivologico pre-amniocentesi.
- 4.12 Non vi sono dati in favore dell'uso di profilassi antibiotica o di tocolitici da utilizzare di routine per l'esecuzione dell'amniocentesi.
- 4.13 L'amniocentesi è una tecnica eseguibile sottoforma di intervento ambulatoriale, e non necessita di ricovero della paziente.

5. Rischi e complicanze

5.1 Perdita fetale

L'amniocentesi comporta un rischio aggiuntivo di perdita fetale dell'1% simile a quello riportato dopo il prelievo di villi coriali (Evidenza I-c). Il rischio aumenta sensibilmente in presenza di fattori di rischio come la precedente abortività (fino al 7%), la presenza di emorragie genitali nel corso della gravidanza (fino al 6%), di sangue nel liquido amniotico (fino al 15%), e di alfa-fetoproteina sierica > 2 MoM (fino al 20%) (Evidenza II-c).

5.2 Rottura delle membrane

Dopo amniocentesi vi è un rischio di rottura delle membrane, con perdita di liquido amniotico, di circa l'1% (Evidenza II-c).

5.3 Altre complicanze

Il rischio di lesioni fetali provocate dall'ago nel corso dell'amniocentesi è trascurabile se il prelievo viene eseguito sotto controllo ecografico continuo (Evidenza III).

E' stato segnalato un aumento del rischio di parto pretermine (Evidenza II-c).

Il rischio di isoimmunizzazione dopo amniocentesi nelle gestanti a rischio di isoimmunizzazione Rh non è significativo (Evidenza II-c).

Non vi sono dati sulla possibile trasmissione di infezioni virali da madre infetta a feto attribuibili alla pratica dell'amniocentesi.

6. L'amniocentesi nelle gravidanze gemellari

Nelle gravidanze gemellari è necessario effettuare la valutazione preliminare della corionità/amnionicità prima di effettuare il prelievo (**Livello di raccomandazione A**). Tra le tecniche descritte la più diffusa e meno rischiosa consiste nell'attuazione di due procedure consecutive, introduzione di due distinti aghi in modo sequenziale con guida ecografica. L'inserzione del secondo ago sarà effettuata in una sede quanto più distante possibile dalla prima inserzione. Errori diagnostici con questa tecnica sono riportati a circa il 3,5% (Livello di raccomandazione C). L'instillazione di coloranti (es. indocarminio) non trova attualmente più indicazione data l'alta affidabilità degli ecografi disponibili (Livello di raccomandazione C). Andrebbe invece abbandonata la tecnica che prevede l'uso di un singolo ago introdotto nel primo sacco e poi nel secondo sacco attraverso il setto interamniotico.

I problemi correlati a questa tecnica sono l'elevata percentuale di fallimento del passaggio transmembrana per un effetto tenda e di contaminazione del secondo prelievo con il contenuto del primo sacco, e la possibilità di creare una gravidanza pseudomonoamniotica (Livello di raccomandazione C). Nelle gravidanze gemellari monocoriali si procederà con il campionamento di un solo sacco quando la diagnosi di monocorionicità è certa, in assenza di anomalie morfologiche in entrambi i feti e quando la crescita fetale non sia discordante. In caso di anomalie ecografiche di uno o entrambi i gemelli è consigliabile eseguire il prelievo in entrambe le sacche per escludere i rari casi di mosaicismo. Per quel che riguarda il rischio di aborto e di parto prematuro non vi sono evidenze che dimostrino un maggior rischio rispetto al background risk (Livello di raccomandazione C).

7. Successo del prelievo e accuratezza diagnostica

- 7.1 Utilizzando la procedura di prelievo sotto controllo ecografico continuo (**Livello di raccomandazione A**), si può ottenere il successo del prelievo nel 98% dei casi al primo tentativo (Evidenza I-a), e fino al 99,8% dei casi nei Centri di maggiore esperienza (Evidenza II-b); nel 98% dei casi il liquido prelevato è perfettamente limpido, mentre nei rimanenti casi può essere presente sangue (0,4%) o pigmento bruno di origine ematica (< 2%) (Evidenza I-c).
- 7.2 In circa lo 0,2% dei casi si può verificare il fallimento dell'esame citogenetico, a causa della presenza di sangue nel liquido amniotico o per altri motivi (Evidenza I-a). In questi casi, non si può ottenere un risultato se non ripetendo il prelievo diagnostico (**Livello di raccomandazione A**); in casi selezionati può essere utile prelevare altri tessuti fetali (Livello di raccomandazione B).
- 7.3 In caso di mosaicismo cellulare (0,2-0,5% dei casi) può essere opportuno procedere ad un nuovo prelievo (sangue fetale) per il chiarimento diagnostico (**Livello di raccomandazione A**).
- 7.4 Gli errori diagnostici (risultati falsi negativi) sono molto rari (1 su 5.000) legati all'esperienza del Laboratorio (Evidenza II-b); fra le possibili cause di errore, la presenza di mosaicismi non riconosciuti o di riarrangiamenti cromosomici di piccola entità, o la contaminazione da parte di cellule materne.

8. Refertazione scritta

Deve essere sempre compilato un referto scritto in cui sono segnalati (**Livello di raccomandazione A**):

- Indicazione all'amniocentesi.
- Numero di feti, presenza o assenza di attività cardiaca.
- Corionicità/amnionicità in caso di gravidanze multiple.
- Parametri biometrici fetali.
- Posizione della placenta.
- Eventuali anomalie uterine e/o annessiali e/o della quantità di liquido amniotico.
- Indicazioni sulla procedura (numero dei tentativi, eventuali difficoltà di prelievo, quantità e caratteristiche del liquido amniotico prelevato).
- Eventuali complicanze immediate.
- Indicazioni sulla profilassi anti-D.
- Eventuali consigli per controlli ecografici successivi.
- Data e firma dell'operatore.

9. Audit

Ai fini dell'audit si considera corretta l'attività procedurale degli operatori quando, secondo i "gold standard" definiti dalla letteratura, non si registrano più di 4 infissioni ripetute di ago in 50 esami consecutivi (oppure 7 in 100 esami consecutivi) e 3 aborti spontanei in 50 esami consecutivi (oppure 7 in 100). Il superamento di questi valori richiede una revisione della tecnica utilizzata (Livello di raccomandazione C).

E' auspicabile, ove possibile, effettuare un audit annuale delle amniocentesi per operatore, esaminando il numero dei tentativi di prelievo e gli eventuali insuccessi, la contaminazione ematica dei campioni di liquido amniotico, le complicanze immediate, i fallimenti diagnostici, il numero e l'epoca degli aborti, le interruzioni volontarie di gravidanza, le anomalie congenite eventualmente presenti alla nascita (Livello di raccomandazione C).

10. Esperienza dell'operatore

- 10.1 Un operatore esperto garantisce maggiori probabilità di successo del prelievo al primo tentativo e rischi minori di contaminazione ematica del campione prelevato (Evidenza II-a).
- 10.2 Prima di eseguire autonomamente le amniocentesi, è necessario superare un periodo di training eseguendo un numero adeguato e documentato di amniocentesi con la supervisione di un *senior* tutor (Evidenza II-a. **Livello di raccomandazione A**).
- 10.3 Per mantenere un continuo livello di operatività, di sicurezza e di accuratezza dell'analisi, in termini di manualità, è indispensabile che nei Centri diagnostici venga eseguito un numero di amniocentesi adeguato a mantenere la manualità acquisita dopo il training (Evidenza II-a. **Livello di raccomandazione A**).
- 10.4 Quando le difficoltà di prelievo sono prevedibili, è opportuno soprassedere al prelievo ed inviare la gestante ad un Centro di riferimento (**Livello di raccomandazione A**).

CORDOCENTESI

1. Finalità della cordocentesi

- 1.1 Ottenere un campione adeguato di sangue fetale da sottoporre ad indagini diagnostiche (**Livello di raccomandazione A**).
- 1.2 Effettuare terapie intravascolari fetali (Livello di raccomandazione B).

2. Indicazioni alla cordocentesi

- Studio di parametri ematologici del feto (**Livello di raccomandazione A**),
- determinazione rapida del cariotipo fetale (Livello di raccomandazione B),
- terapie mediche fetali (Livello di raccomandazione B),
- studio del DNA fetale (Livello di raccomandazione C),
- ricerca di agenti infettivi (Livello di raccomandazione C).

3. Strumentazione

- 3.1 Il prelievo si esegue per via transaddominale utilizzando un ago singolo di calibro variabile da 20 a 22 *gauge* e di lunghezza adeguata, o (meno frequentemente) un doppio ago (ago 22 *gauge*, inserito in un ago “guida” da 20 *gauge*) (**Livello di raccomandazione A**).
- 3.2 Per effettuare la cordocentesi è necessario disporre di un ecografo real time dotato di sonda transaddominale di 3,5 MHz o superiore (**Livello di raccomandazione A**).
- 3.3 Può essere opportuno disporre di un *Coulter Counter* per analizzare immediatamente il campione di sangue prelevato e confermarne l'origine fetale (Livello di raccomandazione B).

4. Modalità di esecuzione dell'esame

Prima del prelievo è indispensabile che la donna esegua la consulenza pre-esame e firmi il modulo del consenso informato (**Livello di raccomandazione A**).

- 4.1 Il periodo dopo la 18^a settimana è quello ottimale per eseguire la cordocentesi (**Livello di raccomandazione A**).
- 4.2 Prima dell'esecuzione della procedura invasiva si esegue un esame ecografico per valutare la posizione del feto, rilevarne la biometria, localizzare la placenta e scegliere il punto più idoneo per l'inserzione dell'ago (Livello di raccomandazione B).
- 4.3 Si esegue quindi un'accurata disinfezione della cute addominale (**Livello di raccomandazione A**). Può essere opportuno utilizzare un involucro sterile per la sonda ecografica ed una piccola quantità di gel sterile (Livello di raccomandazione C).
- 4.4 La vena ombelicale nei pressi della inserzione placentare rappresenta la sede di elezione per effettuare un prelievo di sangue fetale a scopo diagnostico (Evidenza II-c. **Livello di raccomandazione A**); se la inserzione ombelicale non è raggiungibile per la posizione della placenta e/o del feto, si può effettuare il prelievo da un'ansa libera del cordone ombelicale (Livello di raccomandazione B). Procedure alternative (prelievo dalla vena intraepatica, cardiocentesi) possono essere proposte in casi selezionati (Livello di raccomandazione B).
- 4.5 Il campione di sangue può essere analizzato immediatamente con un *Coulter Counter*, per confermarne l'origine fetale (Livello di raccomandazione B); può essere opportuno effettuare successivamente il test di Kleinhauer-Betke, per rilevare l'eventuale presenza di contaminazione da parte di sangue materno (Livello di raccomandazione C).
- 4.6 Dopo l'estrazione dell'ago, si deve effettuare una ecografia di controllo per valutare la eventuale presenza di sanguinamento dalla sede del prelievo e/o di bradicardia fetale (**Livello di raccomandazione A**).
- 4.7 Nelle donne con fattore Rh negativo, è opportuno effettuare una sieroprofilassi con immunoglobuline anti-D, in quanto l'esecuzione della cordocentesi è associata ad un numero rilevante di casi di emorragia feto-materna (Evidenza II-c. **Livello di raccomandazione A**).
- 4.8 La cordocentesi è una tecnica eseguibile sottoforma di intervento ambulatoriale, e non necessita di ricovero della paziente.

5. Rischi e complicanze

5.1 Perdita fetale

La percentuale di aborto dopo cordocentesi, entro 2 settimane dalla esecuzione della procedura ed in gestanti a basso rischio, è di circa 2% (Evidenza II-a). La presenza di aneuploidie cromosomiche, di anomalie strutturali, di ritardo di crescita fetale, l'oligoidramnios, la presenza di idrope fetale, la sede di prelievo (vena intraepatica, cuore fetale), la bradicardia fetale e/o il sanguinamento dalla sede di prelievo, e la ridotta esperienza dell'operatore, sono i fattori più comunemente associati ad un aumento del rischio di perdita fetale (fino al 35% dei casi) (Evidenza II-b).

La perdita fetale che si osserva dopo cordocentesi è più alta di quella che si può avere dopo amniocentesi o prelievo dei villi coriali. Pertanto, l'esecuzione della cordocentesi deve essere limitata a condizioni nelle quali non sono proponibili procedure meno invasive (**Livello di raccomandazione A**).

5.2 Complicanze emorragiche

Il sanguinamento dalla sede di puntura del cordone ombelicale è la complicanza più comune dopo la cordocentesi ed è associato ad una maggiore incidenza di perdita fetale (Evidenza III).

Il sanguinamento può essere correlato alle dimensioni dell'ago utilizzato; può essere opportuno scegliere il minor calibro possibile dell'ago compatibilmente con la tecnica utilizzata (Livello di raccomandazione B).

5.3 Bradicardia fetale

Definita come la presenza di una frequenza cardiaca inferiore a 100 battiti per minuto della durata di almeno 60 secondi, la bradicardia fetale è una frequente complicanza della cordocentesi ed è associata ad un alto rischio di perdita fetale (Evidenza II-b). Sono stati identificati due fattori di rischio per la bradicardia: la puntura dell'arteria invece della vena, e la presenza di grave ritardo di crescita fetale (circonferenza addominale $< 2,5^\circ$ o peso stimato $< 10^\circ$) (Evidenza II-c). E' pertanto opportuno porre attenzione per evitare la prima evenienza e valutare la necessità di eseguire la cordocentesi nei casi con grave ritardo di crescita (**Livello di raccomandazione A**).

6. Cordocentesi nelle gravidanze gemellari

L'introduzione di metodi rapidi per la ricerca di aberrazioni cromosomiche (FISH) ha notevolmente ridotto l'uso della cordocentesi

nelle gravidanze multiple. Questa riduzione è un dato auspicabile per l'alto tasso di complicanze. Infatti, la percentuale di perdita fetale post-procedura è pari a 8,2% ovvero circa 4 volte maggiore che nelle gravidanze singole (Evidenza III).

7. Successo del prelievo e accuratezza diagnostica

- 7.1 Con la metodica di prelievo con ago singolo dalla inserzione placentare della vena ombelicale, si può ottenere il successo del prelievo nel 97% dei casi al primo tentativo; risultati analoghi si ottengono nei prelievi dalle anse libere del cordone (Evidenza III). La tecnica con doppio ago sembra offrire minori probabilità di successo al primo tentativo (85%) (Evidenza III).
- 7.2 Il numero medio dei tentativi di prelievo (1,3) e la durata media (9 minuti) dei prelievi stessi dalla inserzione placentare risultano significativamente minori rispetto a quelli dei prelievi effettuati dalle anse libere del cordone (1,7 e 12 minuti) (Evidenza III).
- 7.3 La contaminazione del campione ematico prelevato da parte di sangue materno o liquido amniotico risulta significativamente minore nei prelievi effettuati dalle anse libere del cordone ombelicale (2% vs 4%) (Evidenza III).
- 7.4 I prelievi effettuati dalla vena intraepatica o dal cuore fetale presentano una elevata probabilità di successo (> 90%) ma il loro uso deve essere limitato a casi selezionati (**Livello di raccomandazione A**).
- 7.5 Gli errori diagnostici sono rari (Evidenza III).

8. Refertazione scritta

Deve essere sempre compilato un referto scritto segnalando (**Livello di raccomandazione A**):

- Indicazione alla cordocentesi.
- Numero dei feti, presenza o assenza di attività cardiaca.
- Corionicità/amnionicità in caso di gravidanze multiple.
- Parametri biometrici fetali.
- Posizione della placenta.
- Indicazioni sulla procedura (sede del prelievo, numero dei tentativi, quantità di sangue prelevato, eventuali difficoltà di prelievo).
- Dati relativi al controllo ecografico dopo il prelievo, con particolare attenzione alla eventuale presenza di sanguinamento dal-

la sede del prelievo ed alla durata di questo, ed alla eventuale presenza di bradicardia fetale, con rilevamento di frequenza e durata della bradicardia stessa.

- Indicazioni sulla profilassi anti-D.
- Eventuali consigli per controlli ecografici successivi.
- Data e firma dell'operatore.

9. Audit

E' opportuno effettuare un audit annuale delle cordocentesi per operatore, esaminando le tecniche utilizzate, il numero dei tentativi di prelievo e gli eventuali insuccessi, le complicanze immediate, le caratteristiche dei campioni prelevati, i fallimenti diagnostici, il numero e l'epoca degli aborti, le interruzioni volontarie di gravidanza, le anomalie congenite eventualmente presenti alla nascita (Livello di raccomandazione C).

10. Esperienza dell'operatore

L'esperienza dell'operatore che esegue la cordocentesi è direttamente correlata al rischio di perdita fetale (Evidenza III). L'uso di tale procedura diagnostica è pertanto riservato ad operatori di grande esperienza in altre tecniche invasive e in Centri di riferimento (**Livello di raccomandazione A**).

Bibliografia

- Alfirevic Z, Sundberg K, Brigham S. Amniocentesis and chorionic villus sampling for prenatal diagnosis. *Cochrane Database Syst. Rev.*, 2003; (3): CD003252.
- Antsaklis AI, Papantoniou NE, Mesogitis SA et al. Cardiocentesis: an alternative method of fetal blood sampling for the prenatal diagnosis of haemoglobinopathies. *Obstet. Gynecol.*, 1992; 79: 630-633.
- Associazione Italiana di Citogenetica Medica (A.I.C.M). *Diagnostica Citogenetica Consensus*, 1995.
- Brambati B, Tului L, Cislighi C, Alberti E. First 10,000 chorionic villus samplings performed on singleton pregnancies by a single operator. *Prenat. Diagn.*, 1998; 18: 255-266.
- Canadian Collaborative CVS-Amniocentesis Clinical Trial Group. Multicentre randomized clinical trial of chorionic villus sampling and amniocentesis. *Lancet*, 1989; I: 1-6.
- Daffos F, Capella-Pavlovsky M, Forestier F. Fetal blood sampling during pregnancy with use of a needle guided by ultrasound: a study of 606 consecutive cases. *Am. J. Obstet. Gynecol.*, 1985; 153 (6): 655-660.
- Davies G, Wilson RD, Desilets V et al. Amniocentesis and women with hepatitis B, hepatitis C, or human immunodeficiency virus. *J. Obstet. Gynaecol. Can.*, 2003; 25 (2): 145-152.
- Evans MI. Teaching new procedures (Editorial). *Ultrasound Obstet. Gynecol.*, 2002; 19: 436-437.

- Hahnemann JM, Vejerslev LO. Accuracy of cytogenetic findings on chorionic villus sampling. Diagnostic consequences of CVS mosaicism and non-mosaic discrepancy in centres contributing to EUCROMIC 1986-1992. *Prenat. Diagn.*, 1997; 17 (9): 801-820.
- [<http://www.rcog.org.uk/index.asp?PageID=510>] Somigliana F, Bucceri AM, Tibaldi C et al. Early invasive diagnostic technique in pregnant women who are infected with the HIV: a multicenter case series. *Am. J. Obstet. Gynecol.* 2005; 193 (2): 437-42.
- Jackson LG, Zachary JM, Fowler SE et al. A randomized comparison of transcervical and transabdominal chorionic villus sampling. *New Engl. J. Med.*, 1992; 327 (9): 594-598.
- Kuliev A et al. Risk evaluation of CVS. *Prenat. Diagn.*, 1993; 13: 197-209.
- Kuliev A et al. Chorionic villus sampling safety report of WHO/Euro meeting. *Am. J. Obstet. Gynecol.*, 1996; 174: 807-811.
- Ludomirsky A. Intrauterine fetal blood sampling-a multicentric registry: evaluation of 7462 procedures between 1987 and 1991. *Am. J. Obstet. Gynecol.*, 1993; 168: 31.
- Lundsteen C, Vejerslev LO. Prenatal Diagnosis in Europe. *Eur. J. Hum. Genet.*, 1997; 5 (Suppl. 1): 14-21.
- Monni G, Ibba RM, Lai R, Cau G, Mura S, Olla G, Cao A. Transabdominal chorionic villus sampling: fetal loss rate in relation to maternal and gestational age. *Prenat. Diagn.*, 12: 815-820.
- Nicolini U, Monni G. Intestinal Obstruction in babies exposed in utero to methylene blue. *Lancet*, 1990; 336: 1258.
- Nicolini U, Nicolaidis P, Fisk N et al. Fetal blood sampling from the intrahepatic vein: analysis of safety and clinical experience with 214 procedures. *Obstet. Gynecol.*, 1990; 76: 47-53.
- Nizard J, Duyme M, Ville Y. Teaching ultrasound-guided invasive procedures in fetal medicine: learning curves with and without an electronic guidance system. *Ultrasound Obstet. Gynecol.*, 2002; 19: 274-277.
- Pardi G, Buscaglia M, Ferrazzi E et al. Cord sampling for the evaluation of oxygenation and acid-base balance in growth-retarded human fetuses. *Am. J. Obstet. Gynecol.*, 1987; 157: 1221-1228.
- Report of the European Study Group on Prenatal Diagnosis: Recommendations and Protocols for Prenatal Diagnosis. *J. Maternal-Fetal Neonatal. Med.*, 2003, in press.
- Roads GG, Jackson LG, Schlesselman SE et al. The safety and efficacy of chorionic villus sampling for early prenatal diagnosis of cytogenetic abnormalities. *New Engl. J. Med.*, 1989; 320 (10): 609-617.
- Royal College of Obstetricians and Gynaecologists. Amniocentesis and chorionic villus sampling. Guidelines No. 8. London: RCOG Press; 2005.
- Smidt-Jensen S, Permin M, Claes Lundsteen JP et al. Randomized comparison of amniocentesis and transabdominal and transcervical chorionic villus sampling. *Lancet*, 1992; 340: 1237-1244.
- Tabor A, Philip J, Madsen M et al. Randomized controlled trial of genetic amniocentesis in 4606 genetic amniocentesis in 4606 low-risk women. *Lancet*, 1986; 1 (8493): 1287-1293.
- The Canadian Early and Midtrimester Amniocentesis Trial (CEMAT) Group. Randomized trial to assess safety and fetal outcome of early and midtrimester amniocentesis. *Lancet*, 1998; 351 (9098): 242-247.
- Tongsong T, Wanapirak C, Sirivatanapa P et al. Amniocentesis-related fetal loss: a cohort study. *Obstet. Gynecol.*, 1998; 92 (1): 64-67.
- Wapner RJ. Chorionic villus sampling. In: Reece EA (Ed), *Obstetrics and Gynecology Clinics of North America, Fetal Diagnosis and Therapy*, 1997; 24 (1): 83-110.
- Weisz B, Rodech CH. Invasive diagnostic procedures in twin pregnancies. *Prenat. Diagn.*, 2005; 25: 751-8.
- Van Schonbrock D, Verhaeghe J. Does local anaesthesia at mid-trimester amniocentesis decrease pain experience? A randomized trial in 220 patients. *Ultrasound Obstet. Gynecol.*, 2002; 16: 536-8.

Atto di Consenso ad essere sottoposta a prelievo ostetrico per Diagnosi Prenatale Invasiva ^(*)

Io sottoscritta
autorizzo i/il Dr. a sottopormi al
seguente esame:

PROCEDURA	<input type="checkbox"/>	<input type="checkbox"/>	<input type="checkbox"/>
	Prelievo Transaddominale di Villi Coriali	Amniocentesi	Cordocentesi
Epoca del Prelievo	Dopo la 10 ^a settimana	Dopo la 15 ^a settimana	Dopo la 18 ^a settimana
Tecnica	Prelievo di villi coriali dalla placenta, sotto guida ecografica continua, con un sottile ago attraversante la parete addominale materna	Prelievo di liquido dal sacco amniotico, sotto guida ecografica continua, con un sottile ago attraversante la parete addominale materna	Prelievo di sangue fetale dal cordone ombelicale, sotto guida ecografica continua, con un sottile ago attraversante la parete addominale materna
Rischi Materni	Quelli di ogni piccolo intervento chirurgico	Quelli di ogni piccolo intervento chirurgico	Quelli di ogni piccolo intervento chirurgico
Rischi Fetali	Rischio di aborto legato alla procedura = 1% circa Rischio di malformazioni fetali: dalla 10 ^a settimana uguale a quello della popolazione generale	Rischio di aborto legato alla procedura = 1% circa Rischio di malformazioni fetali: dalla 15 ^a settimana uguale a quello della popolazione generale	Rischio di aborto legato alla procedura = 2% circa
Successo del Prelievo	Nel 98% circa dei casi al primo tentativo e 99,8% circa al secondo	Nel 98% circa dei casi al primo tentativo e 99,8% circa al secondo	Nel 97% circa dei casi al primo tentativo nell'inserzione placentare della vena ombelicale
Accuratezza Diagnostica	<u>Cariotipo</u> Fallimento dell'analisi nello 0,5%- 1%. <u>Falsi Positivi</u> (Falsi Malati) nell'1% circa dei casi (per mosaicismo). <u>Falsi Negativi</u> (Falsi Normali) con analisi diretta 1:3000, con analisi diretta + cultura 1:20000 <u>DNA</u> Rischio di Falsi Negativi (Falsi Normali) con l'analisi del DNA molto rari	<u>Cariotipo</u> Fallimento dell'analisi citogenetica nello 0,2% circa <u>Falsi Positivi</u> (Falsi Malati) nell'0,2- 0,5%. Nel caso di mosaicismo può essere opportuno procedere a cordocentesi. <u>Falsi Negativi</u> (Falsi Normali) 1: 5000	<u>Cariotipo</u> Gli errori diagnostici sono rari

Essendo stata dettagliatamente informata ed essendomi stati chiariti tutti i dubbi riguardo alla procedura ed ai suoi rischi associati, e sapendo di potere chiedere all'operatore di sospendere il prelievo o che l'operatore stesso può a sua volta decidere di sospendere il prelievo in funzione di condizioni di rischio che possono evidenziarsi, ed essendo a conoscenza che l'impegno degli Ostetrici resta esclusivamente limitato al prelievo e non prende in considerazione eventuali problemi di pertinenza del Laboratorio di Genetica che esegue la diagnosi, io faccio richiesta ed acconsento a sottopormi al prelievo.

Firma di Assenso Sig.ra
Firma (Facoltativa) Sig.

Lì,

OFFICE ECOGRAFIA

(o Ecografia di supporto)

IN OSTETRICIA E GINECOLOGIA

1. Finalità dell'office ecografia in ostetricia e ginecologia

- 1.1 E' un esame ecografico eseguito come supporto alla visita ed è finalizzato alla ricerca di dati diagnostici che possono essere utilizzati a completamento della visita.

Non vi è evidenza scientifica che sia utile effettuare un esame ecografico durante ogni visita ostetrico-ginecologica (Evidenza I-b. **Livello di raccomandazione A**).

E' necessario spiegare alla paziente il significato dell'office ecografia e la differenza rispetto agli esami ecografici "formali" che vanno comunque eseguiti o consigliati ove indicato.

2. Indicazioni all'office ecografia

- 2.1 In ostetricia (Evidenza IV. Livello di raccomandazione C):
- visualizzazione della presenza in utero della camera ovulare, dell'embrione e dell'attività cardiaca embrio-fetale,
 - valutazione della presentazione fetale,
 - valutazione della quantità di liquido amniotico.
- 2.2 In ginecologia (Evidenza IV. Livello di raccomandazione C):
- valutazione dell'ecogenicità di una tumefazione diagnosticata con l'esplorazione bimanuale (cistica/solida),
 - controllo della localizzazione di IUD.

3. Strumentazione

- 3.1 L'esame può essere effettuato per via transaddominale o transvaginale con ecografo real time dotato di sonda addominale di almeno 3,5 MHz e/o di sonda vaginale di almeno 5 MHz (Evidenza I-c. **Livello di raccomandazione A**).

4. Modalità di esecuzione dell'esame

- 4.1 Vanno ricercati i parametri ritenuti utili dal punto di vista clinico e che saranno valutati caso per caso dal medico che esegue l'esame ecografico (Evidenza IV. Livello di raccomandazione C). I parametri valutabili possono essere:
- Identificazione in utero del feto e n° di feti.
 - Presenza o assenza dell'attività cardiaca embrio-fetale.
 - Parte presentata del feto.
 - Quantità di liquido amniotico rilevata soggettivamente.
 - Conferma di presenza di tumefazioni pelviche e loro ecogenicità.
 - Posizione di IUD in utero.
- 4.2 E' sconsigliato l'utilizzo del Doppler pulsato per la rilevazione dell'attività cardiaca fino a 10 settimane compiute (Evidenza II-a. Livello di raccomandazione B).

5. Refertazione scritta

- 5.1 Non è necessario che sia rilasciato un referto specifico, ma devono sempre essere scritti nella cartella clinica della paziente i parametri rilevati dall'Office ecografia.

Bibliografia

- Bennett MJ. Routine ultrasound and the gynaecology visit. *Curr. Opin. Obstet. Gynecol.*, 1998 Oct; 10 (5): 387-390.
- Bofill JA, Sharp GH. Obstetric sonography. Who to scan, when to scan and by whom. *Obstet. Gynecol. Clin. North. Am.*, 1998 Sep; 25 (3): 465-478.
- Carey JC. Integrating prevention into obstetrics/gynecology. *Acad. Med.*, 2000 Jul; 75 (7 Suppl.): S72-76.
- Chudleigh T. Scanning for pleasure. *Ultrasound Obstet. Gynecol.*, 1999 Dec; 14 (6): 369-371.
- Degani S. Ultrasound Frequently asked questions. *Ultrasound Obstet. Gynecol.*, 2000 Jun; 15 (6): 546.
- Deutchman ME, Hahn R. Office procedures. *Obstetric ultrasonography. Prim. Care*, 1997 Jun; 24 (2): 407-431.
- Gambone JC, Munro MG. Office sonography and office hysteroscopy. *Curr. Opin. Obstet. Gynecol.*, 1993 Dec; 5 (6): 733-739.
- Goldstein SR. The routine use of ultrasound in the gynaecological visit. *Ultrasound Obstet. Gynecol.*, 1996; 8: 369-370.
- Magill-Cuerden J. Ultrasound routine practice or practised routine? *Mod. Midwife*, 1994 Mar; 4 (3): 4-5.
- Rodney WM, Deutchman ME, Hartman KJ, Hahn RG. Obstetric ultrasound by family physicians. *J. Fam. Pract.*, 1992 Feb; 34 (2): 186-94, 197-200.
- Valentin L. High-quality gynaecological ultrasound can be highly beneficial, but poor-quality gynaecological ultrasound can do harm. *Ultras. Obst. Gyn.*, 1999; 13: 1-7.

ECOGRAFIA GINECOLOGICA

1. Finalità dell'esame ecografico ginecologico

- 1.1 Identificare condizioni patologiche anatomico/funzionali dei genitali interni femminili (Evidenza II-a. **Livello di raccomandazione A**).
- 1.2 Identificare condizioni anatomiche a rischio oncologico (Evidenza II-a. Livello di raccomandazione B).
- 1.3 Monitoraggio delle pazienti sottoposte a terapie mediche/chirurgiche (Evidenza III. Livello di raccomandazione B).
- 1.4 Rilevare modificazioni eventuali di altri organi e strutture pelviche conseguenti a processi patologici genitali (Evidenza IV. Livello di raccomandazione B).

2. Indicazioni all'esame ecografico ginecologico

L'imaging ecografico ginecologico è una indagine strumentale non invasiva utile:

- 2.1 Nel percorso diagnostico delle neoformazioni sospettate su base anamnestica od obiettiva a carico dei genitali interni (Evidenza II-a. **Livello di raccomandazione A**).
- 2.2 Nel percorso diagnostico delle patologie disfunzionali e infettive che interessano o possono interessare i genitali interni (Evidenza II-b. Livello di raccomandazione B).
- 2.3 Nella diagnosi differenziale con altre patologie addomino pelviche in condizioni di urgenza (appendicopatie, diverticoliti,

- malattie infiammatorie enteriche (Evidenza III. Livello di raccomandazione C).
- 2.4 Nel percorso diagnostico di pazienti in peri- e post-menopausa con perdite ematiche atipiche, concorrendo a determinare i caratteri macroscopici dell'endometrio e della cavità uterina (Evidenza II-a. Livello di raccomandazione B).
 - 2.5 Nella sorveglianza dell'ovaio e dell'endometrio in soggetti ad alto rischio di patologia neoplastica ovarica od endometriale (familiarità per carcinoma ovarico o sindromi familiari per tumori epiteliali, farmaci) (Evidenza II-a. Livello di raccomandazione B).
 - 2.6 Nel monitoraggio dell'ovulazione spontanea e farmacologicamente indotta (Evidenza II-b).
 - 2.7 Nel monitoraggio di terapie mediche e nel controllo di esiti chirurgici (Evidenza IV. Livello di raccomandazione C).

3. Strumentazione

- 3.1 Lo standard tecnico attuale per l'imaging ecografico ginecologico è rappresentato dalle sonde endovaginali ad alta frequenza (≥ 5 MHz). L'alta frequenza di emissione che caratterizza le sonde endocavitarie, associata alla minimizzazione del tessuto interposto tra sonda e organi oggetto dell'indagine consente una migliore sensibilità diagnostica nel riconoscimento di alterazioni dei tessuti indagati (JAMA, 1991 Jun 5; 265 (21): 2851-5 Gynecologic sonography. Report of the ultrasonography task force. Council on Scientific Affairs, American Medical Association) (Transvaginal sonography versus transabdominal pelvic sonography. AJR Am J. Roentgenol., 1999 Sep; 173 (3): 846).
- 3.2 Le indagini per via transaddominale sono da considerare: **A)** integrative in casi di neoformazioni addomino-pelviche non indagabili interamente per via vaginale, al fine di un completamento della valutazione del contenuto della pelvi e delle sue relazioni con gli organi addominali, **B)** nel caso di impossibilità all'accesso endovaginale (non accettazione della donna alla effettuazione dell'esame endovaginale, virgo, ipo-atrofia vaginale senile).
- 3.3 La sonda endovaginale deve essere oggetto delle normali condizioni di anti-sepsi per gli strumenti endovaginali e deve essere isolata durante l'esame da un rivestimento monouso.

- 3.4 La valutazione di neoformazioni endocavitarie può essere integrata con l'impiego di mezzi di contrasto semplici (soluzione fisiologica sterile con iniettori endouterini idonei).
- 3.5. L'impiego di mezzi di contrasto complessi endocavitari in sostituzione di tecniche radiologiche per la valutazione della pervietà tubarica è oggetto di studi clinici controllati, così pure l'impiego di mezzi di contrasto endovascolari per la valutazione angioDoppler della vascolarizzazione.
- 3.6. L'integrazione con il color imaging deve essere considerata opzionale. Questa tecnologia di immagine consente tuttavia una più diretta e univoca visualizzazione dei vasi e delle ramificazioni vascolari sino alle arteriole precapillari con un immediato vantaggio nella più certa e rapida identificazione di organi e neoformazioni.
- 3.7. L'integrazione con la velocimetria Doppler per lo studio funzionale dei vasi neoformati o per osservare gli effetti vascolari indotti da terapie deve essere considerata ancora oggetto di studi clinici controllati.

4. Modalità di esecuzione dell'esame

- 4.1 **Condizioni patologiche anatomiche/funzionali dei genitali interni femminili**
 - 4.1.1 *L'utero viene visualizzato e misurato secondo i suoi propri piani sagittali e trasversali.* Devono essere misurati i diametri dell'utero. Il reperi di passaggio tra corpo e collo è definito dal passaggio tra tessuto ghiandolare cervicale ed endometrio. Devono essere descritti i **caratteri del miometrio** riferiti ad un ideale pattern di omogeneità o di disomogeneità compatibile con una iperplasia leiomiomatosa. Neoformazioni miometriali dovranno essere descritte per sede, dimensioni e caratteri. L'altissima prevalenza dei miomi o dei fibromi tra le neoformazioni miometriali autorizza un uso improprio dell'ecografia per proporre appunto diagnosi istologiche di mioma.
 - 4.1.2 *L'endometrio viene visualizzato su una sezione sagittale* per misurare lo spessore bi endometriale e valutare i caratteri dell'endometrio. In età fertile i caratteri dell'endometrio dovranno essere riferiti alla fase del ciclo in cui viene eseguito l'esame. In peri- e post-menopausa è opportuna una definizione di iper- ipo- o iso-ecogenicità rispetto al mio-

metrio. La presenza o la sospetta presenza di neoformazioni endocavitariè dovrà essere riportata definendo di queste la sede, i caratteri e le dimensioni. Caratteri e profili endometriali non rilevabili con accuratezza per particolari caratteri dell'utero o più in generale della pelvi devono essere chiaramente definiti come non refertabili. In presenza di un *sospetto di neoformazione endocavitaria* è oggi possibile completare la diagnosi e la diagnosi differenziale con l'impiego della sonoisterografia (Evidenza II-b).

- 4.1.3 La descrizione dei *caratteri dell'ovaio* deve comprendere la biometria e la ecostruttura. In età fertile particolare attenzione andrà posta nel rilevare la sincronicità attesa tra modificazioni dell'ovaio e modificazioni dell'endometrio, così per le condizioni tipiche determinate da terapie endocrine (ovariostatiche, ecc.).
- 4.1.4 Eventuali *neoformazioni* dovranno essere descritte per probabile pertinenza d'organo (ovariche, para-ovariche, uterine ecc.), per dimensioni e caratteri. Tutte le neoformazioni devono essere descritte nei loro caratteri morfologici (caratteri dei margini, caratteri del contenuto, presenza di setti sottili o spessi, presenza di vegetazioni, presenza o predominanza di aree solide) (Evidenza II-a).
- 4.1.5 La tuba non è di norma visualizzabile. In presenza di neoformazioni, raccolte liquide si dovrà tentare di definirne la pertinenza della lesione a questo organo (Evidenza III).
- 4.1.6 E' raccomandabile che l'esame non superi una durata massima di 20 minuti.

4.2 Condizioni a rischio oncologico

- 4.2.1 L'impiego dell'ecografia endovaginale per definire un rischio oncologico ovarico o endometriale è riconosciuto attualmente solo per quanto riguarda lo studio dell'endometrio in pazienti post-menopausali con perdite ematiche atipiche, e per pazienti ad alto rischio di carcinoma dell'ovaio. Spessore ≤ 4 mm è considerato adeguato a differenziare una condizione di ipo-atrofia rispetto a condizioni a rischio oncologico. Uno spessore ≤ 5 mm diminuisce la sensibilità del test a scapito della specificità, e il suo impiego può essere considerato in questa luce (Evidenza II-a).
- 4.2.2 In pazienti in terapia ormonale sostitutiva l'esame ecografico deve essere eseguito tenendo conto dell'eventuale fase del ciclo terapeutico al fine di eseguire l'esame nel periodo in cui si presume l'endometrio abbia lo spessore inferiore (Evidenza III).

4.2.3 L'esame delle dimensioni e dei caratteri dell'ovaio può essere considerato, in associazione ad altri criteri diagnostici di laboratorio, in pazienti ad alto rischio di carcinoma dell'ovaio (Evidenza IV).

4.3 Sorveglianza di risultati di terapie mediche/chirurgiche

4.3.1 I rilievi biometrici e le classificazioni semiquantitative descritte al precedente paragrafo devono risultare in modo chiaro ed univoco dal referto alla fine di consentire confronti nella sorveglianza longitudinale del quadro anatomico funzionale, là dove richiesto dalla particolare patologia sospettata o diagnosticata (Evidenza IV).

4.4 Modificazioni di altri organi e strutture pelviche conseguenti a processi patologici genitali

4.4.1 Lo studio degli organi pelvici o addominali eventualmente coinvolti da patologie genitali richiede specifiche competenze che possono necessitare del contributo di diversi specialisti e del confronto con altre metodiche di indagine (Evidenza IV).

5. Refertazione scritta

L'esame dovrà essere completato da un referto che a partire dall'indicazione eventualmente precisata, risponda alle Linee Guida sopra definite.

- L'operatore responsabile delle diagnosi deve essere chiaramente identificabile.
- L'esame dovrà essere corredato da reperti fotografici (indicandone il numero allegato) adeguati a supportare la diagnosi di esclusione delle patologie sospettate ovvero i riscontri anormali nei loro aspetti tipici.

SONOISTEROGRAFIA

La sonoisterografia (sinonimi: isterosonografia, sonoisteroscopia, SIS - Saline Infusion Sonohysterography) è una metodica ecografica che studia la cavità uterina ed il suo contenuto utilizzando un mezzo di contrasto, rappresentato in genere da una soluzione salina sterile, iniettata all'interno della cavità stessa mediante un catetere transcervicale.

1. Finalità dell' esame sonoisterografico

- 1.1 Valutare la morfologia della cavità uterina.
- 1.2 Identificare e/o escludere patologie uterine endocavitarie.
- 1.3 Fornire indicazioni al chirurgo sul tipo di approccio chirurgico da seguire e valutarne i risultati conseguiti.

2. Indicazioni all'esame sonoisterografico

- 2.1 **Accertamenti iniziali nella sterilità di coppia**
 - Infertilità e aborto abituale.
 - Pazienti con amenorrea o ipomenorrea da sospetta sindrome di Asherman.
 - Sospetto di malformazioni congenite della cavità uterina.

In questi casi viene generalmente associata alla valutazione della pervietà tubarica (Sonoisterosalpingografia - vedi capitolo seguente).

- 2.2 **Sospetta patologia endocavitaria**
 - Sanguinamento uterino anomalo in pre- e post-menopausa.
 - Riscontro all'ecografia transvaginale di lesioni o ispessimenti focali o diffusi dell'endometrio.

- 2.3 **Supporto alla chirurgia endoscopica**
- Valutazione pre- e post-operatoria della cavità uterina in caso di polipi endometriali o miomi uterini.
- 2.4 **Valutazione insoddisfacente dell'endometrio con l'ecografia transvaginale**

3. Controindicazioni assolute

- 3.1 **Absolute**
- 3.1.1 Gravidanza.
 - 3.1.2 PID.
 - 3.1.3 Piometra.
- 3.2 **Relative**
- 3.2.1 Stenosi cervicale, insufficienza cervicale.
 - 3.2.2 Vaginite e/o endometrite.
 - 3.2.3 Sospetto carcinoma endometriale.

4. Strumentazione

- 4.1 Speculum, fonte luminosa.
- 4.2 Pinza ad anelli, batuffoli sterili, soluzione disinfettante, siringhe di 10-20-50 cc.
- 4.3 Isterometro, dilatatore di Hegar, pinza di Hegar (in caso di stenosi cervicali od anomalie di posizione del corpo uterino).
- 4.4 Cateteri: ne esistono vari, che si differenziano tra loro per consistenza, per il sistema di ancoraggio e per l'eventuale presenza di un mandrino che ne favorisca l'inserimento. La scelta è secondaria ad una mediazione tra l'esperienza dell'operatore, la tollerabilità della paziente ed il costo del catetere.
- 4.5 Mezzi di contrasto: anecogeno (soluzione salina isotonica sterile).
- 4.6 Sonda vaginale ad alta frequenza isolata durante l'esame da un rivestimento sterile monouso. Se la paziente ha un utero molto ingrandito, può essere necessario effettuare anche una valutazione per via transaddominale della rima endometriale.
- 4.7 L'integrazione con il color Doppler deve essere considerato opzionale: può risultare utile in alcune circostanze come per identificare e differenziare i polipi endometriali dai coaguli.

- 4.8 L'integrazione con l'ecografia 3-4D deve essere considerata opzionale. Questa tecnologia consente, tuttavia, di meglio definire le malformazioni uterine.

5. Modalità d'esecuzione dell'esame

- 5.1 Nelle pazienti in età fertile è consigliabile effettuare l'esame in fase follicolare precoce, al termine della mestruazione e comunque prima dell'ovulazione (in pratica: entro il 10°-12° giorno del ciclo per le pazienti con ciclo regolare).
- 5.2 Non esistono evidenze sulla necessità di effettuare sistematicamente premedicazione con FANS e/o antibioticoterapia. E' necessario, invece, rispettare i principi basilari di disinfezione e sterilità locale.
- 5.3 Ecografia transvaginale preliminare. E' opportuno effettuare una valutazione ecografica dell'utero, dell'endometrio e degli annessi prima di iniziare l'infusione del mezzo di contrasto.
- 5.4 Applicazione dello speculum, visualizzazione della portio e disinfezione dei genitali con pinza ad anelli e batuffoli sterili.
- 5.5 Introduzione del catetere nel canale cervicale fino a raggiungere la cavità uterina. Solitamente questa manovra è agevole e solo in rari casi è necessario posizionare una pinza di Hegar per facilitare l'ingresso del catetere in cavità uterina. Il catetere deve essere posizionato a livello istmico e mai a livello fundico, per ridurre al minimo le reazioni vagali e per non ostacolare una visione ottimale della cavità uterina.
- 5.6 Sotto guida ecografica, infusione lenta e progressiva della cavità uterina con 5-30 ml di soluzione salina sterile a temperatura ambiente. La valutazione ecografica deve essere mirata allo studio della cavità uterina e del canale cervicale utilizzando piani di scansione longitudinali e trasversali.

6. Effetti collaterali

Sono percentualmente modesti e consistono in:

- 6.1 In corso d'esame: dolore pelvico, sintomi vagali, nausea, vomito.
- 6.2 Nelle ore successive: dolore pelvico, spotting.

7. Complicanze

Generalmente, la sonoisteroscopia è un esame di facile esecuzione, ben tollerato e con una bassissima incidenza di complicanze. Le rare complicanze riportate sono: febbre tale da richiedere antibioticoterapia, febbre risoltasi spontaneamente, peritonite.

8. Fallimento

Dai dati della letteratura, l'indagine non è effettuabile in una percentuale di casi compresa tra lo 0% e il 15%.

- 8.1 Stenosi cervicale severa, che impedisce l'inserimento del catetere. E' la causa più frequente di fallimento dell'esame e si verifica soprattutto in pazienti nullipare o in post-menopausa.
- 8.2 Insufficienza cervicale.
- 8.3 Miomi uterini.
- 8.4 Insorgenza, in corso di esame di dolore pelvico e/o reazioni vagali che inducono a sospendere l'esame.

Ai fallimenti dovuti all'impossibilità "tecnica" di eseguire l'esame, vanno aggiunti i fallimenti "della tecnica" ovvero quei casi in cui l'indagine non fornisce sufficienti informazioni diagnostiche.

9. Consenso informato

L'indagine deve essere preceduta dall'acquisizione di un consenso informato che esponga le indicazioni e gli obiettivi della metodica, la tecnica utilizzata e gli eventuali sintomi o complicazioni che possono derivare dall'esecuzione di questo esame.

10. Refertazione

L'esame deve essere completato da un referto che risponda alle raccomandazioni soprariportate e che contenga le seguenti informazioni:

- Dati della paziente, indicazione all'esame, tecnica utilizzata.
- Le valutazioni biometriche e morfologiche riscontrate e la loro interpretazione clinica.
- L'operatore responsabile dell'esame e della diagnosi deve essere chiaramente identificabile.

- Al referto deve essere allegata una documentazione fotografica (specificandone il numero) che comprenda un'immagine sagittale dell'endometrio nel punto di massimo spessore **prima** dell'infusione e immagini della cavità uterina e di eventuali formazioni endocavitarie **dopo** l'infusione di soluzione salina.

Relativamente alla definizione dei livelli di evidenza e/o raccomandazione, dopo un attento controllo della letteratura, non è stato possibile reperire Linee Guida e/o raccomandazioni validate. Pertanto queste Linee Guida sono state formulate sulla base del parere di esperti che si sono occupati dell'argomento e dei più recenti e autorevoli studi clinici.

Bibliografia

- ACOG technology assessment in obstetrics and gynecology. Saline infusion sonohysterography. *Obstet. Gynecol.*, 2003; 102 (3): 659-662.
- Ando H, Toda S, Harada M et al. Which infertile woman should be indicated for sonohysterography? *Ultrasound Obstet. Gynecol.*, 2004; 24: 566-571.
- Bernard J P, Lecuru F et al. Hysterosonographie-Gynecol. *Obstetrique & Fertilité*, 2002; 30: 882-889.
- Berridge DL, Winter TC. Saline Infusion Sonohysterography: technique, indications and imaging Findings. *J. Ultrasound Med.*, 2004; 23: 97-112.
- Cohen LS, Valle RF et al. Role of vaginal sonography and hysterosonography in the endoscopic treatment of uterine myomas. *Fertility and Sterility*, 2000 Feb; 73 (2).
- Dessole S, Ambrosini G et al. Determining the best catheter for sonohysterography. *Fert. Sterility*, 2001 Sep; 76 (3): 605-09.
- De Kroon CD, Jansen FW et al. Technology assessment of saline contrast hysterosonography. *Am. J. Obstet. Gynecol.*, 2003; 188: 945-9.
- De Kroon CD, Janse FP et al. Saline contrast hysterosonography in abnormal uterine bleeding: a systematic review and metanalysis. *BJOG: an International J. of Obst. and Gynecology*, 2003 Oct; 110: 938-947.
- Dudiak KM. Hysterosonography: a Key to What Is Inside the Uterus. *Ultrasound Quarterly*, 2001; 17 (2): 73-86.
- Fleischer AC, Shappell HW. Color Doppler sonohysterography of endometrial polyps and submucosal fibroids. *J. Ultrasound Med.*, 2003 Jun; 22 (6): 601-04.
- Leone FPG, Ferrazzi E et al. Use of strict sonohysterographic methods for preoperative assessment of submucous myomas. *Fert. and Sterility*, 2003 Apr; 79 (4).
- Lev Toaff AS, Golberg BB et al. Three-dimensional Multiplanar Sonohysterography. *J. Ultrasound Med.*, 2001; 20: 295-306.
- Lindheim SR, Adsuar N, Kushner DM. Sonohysterography: a valuable tool in evaluating the female pelvis. *Obstet. Gynecol. Surv.*, 2003; 58 (11): 770-784.
- Lindheim SR, Sprague C, Winter TC. Histerosalpingography and sonohysterography: lessons in technique. *AJR*, 2006; 186: 24-29.
- O'Neill MJ. Sonohysterography. *Radiol. Clin. N. Am.*, 2003; 41: 781-797.
- Parker JD, Rubn JA, Luterzo J et al. Assessment of resident competency in the performance of sonohysterography: does the level of training impact the accuracy? *Am. J. Obstet. Gynecol.*, 2004; 191: 582-6.
- Pasrija S, Trivedi SS, Narula MK. Prospective study of saline infusion sonohysterography in evaluation of perimenopausal and post-menopausal women with abnormal uterine bleeding. *J Obstet. Gynecol. Res.*, 2004; 30 (1): 27-33.

- Salim R, Jurkovic D et al. A comparative study of three-dimensional saline infusion sonohysterography and diagnostic hysteroscopy for the classification of submucous fibroids. *Hum. Reproduction*, 2005; 20 (1): 253-257.
- Scottish Intercollegiate Guidelines Network: Investigation of post-menopausal Bleeding. September 2002.
- Soares SR et al. Diagnostic accuracy of sonohysterography, transvaginal sonography, and hysterosalpingography in patients with uterine cavity diseases. *Fertility and Sterility*, 2000 Feb; 73 (2).
- Sohaey R, Woodward P. Sonohystrography: technique, endometrial findings, clinical applications. *Seminars in Ultrasound, CT and MRI*, 1999 August; 20 (4): 250-258.
- Valenzano MM, Ragni N et al. Transvaginal Sonohysterography evaluation of uterine malformations. *Eur. J. Obstet. Gynecol. Reprod. Biol.*, 2006 Feb 1; 124 (2): 146-9.

SONOISTEROSALPINGOGRAFIA

Introduzione

La Sonoisterosalpingografia (SHSG: Sonohystero-Salpingography) o Sono-isterosalpingografia con mezzo di contrasto (*Hy-Co-Sy: Hysterosalpingo-Contrast Sonography*) è una metodica ecografica per la valutazione della pervietà tubarica.

Essa si propone come alternativa non invasiva all'isterosalpingografia ed alla cromosalpingografia in corso di laparoscopia che restano ancora il "gold standard" nello studio della pervietà tubarica.

1. Finalità della sonoisterosalpingografia

- 1.1 Valutare la pervietà tubarica.
- 1.2 Identificare e/o escludere patologie uterine endocavitarie.

2. Indicazioni alla sonoisterosalpingografia

- 2.1 **Accertamenti iniziali nella sterilità di coppia**
 - Sterilità primaria e secondaria (Evidenza II-a. **Livello di raccomandazione A**).

In questi casi viene generalmente associata alla valutazione della cavità uterina (vedi sonoisterografia).
- 2.2 **Sospetta patologia tubarica**
 - Sospetto di chiusura delle tube post-chirurgica o post-PID (Evidenza III. Livello di raccomandazione C).
 - Riscontro all'ecografia transvaginale di aderenze in sede annessiale (Evidenza III. Livello di raccomandazione C).
- 2.3 **Sospetto di impervietà tubarica**

- Da endometriosi pelvica (Evidenza II-b. Livello di raccomandazione B).
- Progredita gravidanza extrauterina trattata con terapia medica o conservativa (Evidenza II-b. Livello di raccomandazione B).

3. Controindicazioni

3.1 Assolute

- 3.1.1 Gravidanza o sospetto di gravidanza.
- 3.1.2 PID.
- 3.1.3 Sactosalpinge o idrosalpinge.
- 3.1.4 Patologia annessiale infiammatoria acuta (ascesso tubo-ovarico).
- 3.1.5 Perdite ematiche.
- 3.1.6 Tumori maligni dell'apparato genitale.
- 3.1.7 Patologie cardiache o respiratorie che possono dare gravi complicanze in caso di riflessi vagali (Evidenza II-b. Tutte Livello di raccomandazione B).

3.2 Relative

- 3.2.1 Infiammazioni acute ginecologiche: vaginiti cerviciti endometriti (Livello di raccomandazione B).
- 3.2.2 Stenosi cervicale (Evidenza II-b. Livello di raccomandazione B).

4. Strumentazione

- 4.1 Speculum, fonte luminosa.
- 4.2 Pinza ad anelli, batuffoli sterili, soluzione disinfettante, siringhe di 10-20 cc.
- 4.3 Pinza di Hegar, isterometro (in caso di stenosi cervicali).
- 4.4 Catetere flessibile 5-8 Fr, con palloncino, 1,5 ml, di ancoraggio.
- 4.5 Mezzi di contrasto iperecogeno
 - a) soluzione salina isotonica sterile mista ad aria, agitata fortemente prima dell'iniezione in modo da creare bolle d'aria (Evidenza II-b. Livello di raccomandazione B);
 - b) mezzo di contrasto ecografico dedicato (Echovist, Levovist, Sono Vue) d'aria (Evidenza II-b. Livello di raccomandazione B).
- 4.6 Sonda vaginale ad alta frequenza isolata durante l'esame da un rivestimento sterile monouso.

- 4.7 L'integrazione con power Doppler deve essere considerato opzionale: può risultare utile in alcune circostanze per identificare il piano di passaggio del fluido d'aria (Evidenza II-c. Livello di raccomandazione B).
- 4.8 L'integrazione con l'ecografia 3D deve essere considerata opzionale. Questa tecnologia consente, di ricostruire il decorso tubarico e può essere effettuata solo con mezzo di contrasto ecografico che risulta persistente per alcuni minuti il tempo di effettuare un'acquisizione del volume uterino e tubarico d'aria (Evidenza IV. Livello di raccomandazione C).
- 4.9 Scelta del mezzo di contrasto.
- La soluzione fisiologica come mezzo di contrasto ipoecogeno non si visualizza ecograficamente bene a livello tubarico a meno che non si usi il color o power Doppler per valutare il flusso in caso di pervietà tubarica. Per poter visualizzare la tuba o il flusso di fluido in cavità peritoneale è necessario che il mezzo di contrasto sia iperecogeno.
 - I mezzi di contrasto iperecogeni aumentano i segnali ultrasonori e permettono di individuare il flusso sia con l'ecografia in B-mode che con l'ecografia Doppler. Gramiak e Melzer hanno scoperto che piccole bolle di gas riflettono efficacemente le onde ultrasonore. Perciò, tutti i mezzi di contrasto ecografici in commercio contengono microbolle (Evidenza II-a).
 - Il mezzo di contrasto più economico per la sonoisterosalpingografia è la soluzione fisiologica agitata che contiene bolle d'aria (Evidenza II-b). Tale mezzo di contrasto risulta ben visualizzabile ecograficamente ma per l'instabilità delle bolle d'aria è di durata molto breve e necessita di molta esperienza per essere visualizzato rapidamente (Evidenza II-b).
 - I mezzi di contrasto ecografico dedicati (Echovist, Levovist, Infuson, Sono Vue) sono più stabili nel tempo e permettono di ottenere un'uniforme iperecogenicità della tuba che può essere seguita in tutto il suo decorso (Evidenza II-b). Il vantaggio dei mezzi di contrasto rispetto alla soluzione fisiologica ad aria è quello d'ottenere un'iperecogenicità più uniforme della tuba che può essere seguita con maggiore facilità. Un secondo vantaggio è che il deterioramento dell'immagine ecografica, legato all'introduzione dell'aria, è minore con l'utilizzo del mezzo di contrasto. Infine il mezzo di contrasto permette di ottenere immagini più leggibili da parte di operatori meno esperti. Usando Sono Vue per la

valutazione della pervietà tubarica, si visualizza solo il mezzo di contrasto nell'utero e nella tuba senza vedere ecograficamente gli organi circostanti (ovaio, intestino, ecc.). Ciò visualizza ancora meglio il decorso della tuba, ed essendo il Sono Vue stabile per alcuni minuti, può essere valutato anche con ecografia tridimensionale (Evidenza IV).

5. Preparazione della paziente all'esame

Per effettuare la sonoisterosalpingografia la paziente:

- deve essere tra il 5° e 12° giorno del ciclo, se ha cicli mestruali regolari o in fase proliferativa-preovulatoria del ciclo d'aria (**Livello di raccomandazione A**);
- deve avere un test di gravidanza negativo durante lo stesso ciclo (**Livello di raccomandazione A**);
- deve avere tamponi vaginali negativi (Livello di raccomandazione B);
- deve evitare rapporti sessuali dal primo giorno dell'ultima mestruazione fino al giorno dell'esame (**Livello di raccomandazione A**);
- non deve essere affetta da patologie cardiache o respiratorie (**Livello di raccomandazione A**);
- non deve presentare perdite ematiche vaginali (Livello di raccomandazione B);
- non deve presentare infiammazioni acute ginecologiche (**Livello di raccomandazione A**);
- la vescica deve essere vuota (**Livello di raccomandazione A**);
- deve firmare un consenso informato che esponga le indicazioni e gli obiettivi della metodica, la tecnica utilizzata e gli eventuali sintomi o complicazioni che possono derivare dall'esecuzione (**Livello di raccomandazione A**).

6. Modalità d'esecuzione dell'esame

- 6.1 L'esame viene eseguito nella prima fase del ciclo, non viene utilizzata anestesia locale o generale, le pazienti vengono valutate ambulatorialmente. Può essere utile una premedicazione con antispastici circa un'ora prima dell'esame.
- 6.2 Ecografia transvaginale preliminare (**Livello di raccomandazione A**).
- 6.3 Esposizione della cervice con speculum e disinfezione della stessa. Introduzione del catetere attraverso la cervice in cavità uterina, posizionamento del palloncino del catetere in sede intra-cervicale o intrauterina. I cateteri possono essere di diversi tipi di 5-8 Fr, importante che abbiano un palloncino da chiudere

l'orifizio cervicale ed impedire la fuoriuscita del mezzo di contrasto in vagina (catetere di Foley, catetere a doppia via con palloncino per isterosalpingografia). Nella fase di preparazione è necessario assicurarsi che il catetere, inserito nel canale cervicale, sia ben bloccato e non fuoriesca quando si effettua la pressione per iniettare la soluzione fisiologica. Il palloncino in sede intracavitaria non permette la corretta valutazione della stessa. Se il catetere con palloncino è inserito in cavità, deve essere poggiato sull'orifizio uterino interno da occluderlo bene (Livello di raccomandazione B).

- 6.4 Dopo avere inserito il catetere in utero si effettua di nuovo esame ecografico transvaginale verificando la posizione ottimale del catetere e del palloncino. L'assistente procede alla preparazione di una siringa da 20 ml con mezzo di contrasto (soluzione fisiologica agitata mista ad aria, Echovist, Sono Vue) e poi ad iniezione del mezzo di contrasto mentre l'operatore effettua l'esame ecografico. La scansione per meglio valutare il passaggio del mezzo di contrasto attraverso la tuba, è quella trasversale tra ovaio e utero, in modo da poter visualizzare anche la cavità uterina. All'iniezione in cavità uterina del mezzo di contrasto iperecogeno, deve corrispondere la visualizzazione nella tuba o intorno all'ovaio dello stesso mezzo di contrasto. Qualora non si riuscisse a visualizzare tale passaggio del mezzo di contrasto, si deve muovere molto lentamente la sonda, iniziando dall'angolo uterino e lungo il decorso della salpinge verso l'ovaio, cercando, mentre si effettuano altre iniezioni di mezzo di contrasto, di visualizzare ecograficamente il movimento delle microbolle iperecogene. In genere la salpinge si visualizza come una sottile linea iperecogena grazie al movimento delle bolle che disegnano il decorso della tuba. Oppure si può vedere la diffusione delle bolle d'aria o del mezzo di contrasto in sede paraovarica. L'ausilio del color Doppler che subisce un forte incremento di colore al passaggio del mezzo di contrasto può essere utilizzato come criterio aggiuntivo per la pervietà tubarica (Evidenza II-b. Livello di raccomandazione B).
- 6.5 Si consiglia di videoregistrare ed archiviare le procedure, specialmente il tempo del passaggio del mezzo di contrasto attraverso le salpingi (Livello di raccomandazione B).
- 6.6 Alcuni Autori consigliano premedicazione con antispastici circa un'ora prima dell'esame e successivamente una profilassi antibiotica (Evidenza III. Livello di raccomandazione B).

7. Criteri di valutazione dell'esame

- 7.1 Si considerano criteri di pervietà tubarica:
- 7.1.1 La visualizzazione del decorso della salpinge e del movimento al suo interno.
 - 7.1.2 La visualizzazione della porzione mediale della salpinge per almeno qualche secondo.
 - 7.1.3 La positività del segnale color Doppler.
 - 7.1.4 La visualizzazione della diffusione periovarica delle bolle.
 - 7.1.5 La visualizzazione del liquido nel Douglas (Evidenza II-c).
- 7.2 Si considerano criteri di ostruzione tubarica:
- 7.2.1 La mancata visualizzazione del passaggio del mezzo di contrasto (aria, soluzione fisiologica, liquido di contrasto).
 - 7.2.2 Mancata visualizzazione della diffusione in sede periovarica.
 - 7.2.3 Mancata visualizzazione della diffusione nel Douglas (Evidenza II-c).
- 7.3 I criteri per la dimostrazione della pervietà tubarica se si usa **soluzione fisiologica mista ad aria** sono i seguenti (Evidenza II-b):
- 7.3.1 Passaggio di aria e soluzione salina attraverso la porzione interstiziale della tuba.
 - 7.3.2 Visualizzazione del movimento dell'aria all'interno della tuba e intorno all'ovaio.
 - 7.3.3 Visualizzazione della soluzione fisiologica e dell'aria nel Douglas.
 - 7.3.4 Evidenza al power Doppler del passaggio della soluzione salina.
- 7.4 I criteri per la dimostrazione della pervietà tubarica se si usa **mezzo di contrasto dedicato** sono i seguenti (Evidenza II-b):
- 7.4.1 La salpinge si visualizza come una sottile linea iperecogena grazie al movimento delle bolle che disegnano il decorso della tuba.
 - 7.4.2 Visualizzazione del mezzo di contrasto intorno all'ovaio e nel Douglas.

8. Effetti collaterali

Gli effetti collaterali hanno un'incidenza che varia dal 5% all'80% dei casi e possono essere caratterizzati:

- 8.1 Effetti collaterali in corso d'esame:
- Dolore lieve.
 - Dolore forte tipo dismenorrea.

- Sudorazione, nausea, vomito.
- Bradicardia, lipotimia (Evidenza II-b).

8.2 Effetti collaterali dopo l'esame:

- Dolore pelvico.
- Perdite ematiche vaginali (Evidenza II-b).

9. Complicanze

Le complicanze rare riportate sono:

- 9.1 Febbre tale da richiedere antibiotico-terapia, febbre risoltasi spontaneamente (Evidenza II-b).
- 9.2 Infiammazione o infezione pelvica, peritonite, per le quali viene eseguita una prevenzione antibiotica dopo l'esecuzione dell'esame (Evidenza II-b).

10. Successo della metodica e accuratezza diagnostica

- 10.1 Fallimento: dai dati della letteratura, l'indagine non è effettuabile in una percentuale di casi compresa tra lo 0% e il 10% (Evidenza II-b) per:
 - Stenosi cervicale severa, che impedisce l'inserimento del catetere. E' la causa più frequente di fallimento dell'esame e si verifica soprattutto in pazienti nullipare.
 - Insufficienza cervicale.
 - Patologie uterine che impediscono il corretto inserimento del catetere (miomi, polipi, ecc.).
 - Insorgenza, in corso di esame, di dolore pelvico e/o reazioni vagali che inducono a sospendere l'esame.
- 10.2 Accuratezza diagnostica
 - I risultati di questa metodica vengono in genere confrontati con la cromosalpingografia laparoscopica, anche se alcuni autori considerano che l'isterosalpingografia (HSG) possa essere una tecnica di riferimento. Le concordance rate con la cromosalpingografia laparoscopica risulta generalmente intorno al 75-90% (Evidenza II-a). I risultati della sonoisterosalpingografia con mezzo di contrasto commerciale sono lievemente migliori rispetto all'esame condotto con soluzione fisiologica ed aria.
 - Le percentuali di concordanza tra la sonoisterosalpingografia e l'isterosalpingografia variano tra 85-100% (Evidenza II-a).
 - Indubbiamente la maggior parte degli studi segnala una migliore accuratezza diagnostica in caso di pervietà tubarica

con una percentuale di falsi positivi (cioè di tube viste pervie con la SHSG e chiuse alla LPS) tra 2-6% dei casi, mentre in caso d'occlusione tubarica i falsi positivi (cioè di tube chiuse alla SHSG e invece pervie all'HSG o LPS) varia dal 10-15% (Evidenza II-b). Perciò la metodica è sicuramente più accurata in caso in cui si evidenzia ecograficamente nettamente la pervietà tubarica, mentre invece quando non si riesce ad individuare il passaggio di microbolle con l'ecografia, l'occlusione tubarica non deve essere data come reperto definitivo (Evidenza II-b. **Livello di raccomandazione A**). Fattori che determinano questa inaccuratezza sono:

- fattori anatomici: retroversione uterina e il decorso anormale delle tube, patologie uterine ed annessiali (miomi, cisti ovariche, ecc.);
- fattori tecnici: tipo del mezzo di contrasto, esperienza dell'operatore, apparecchiatura ecografica.

11. Consenso informato

L'indagine deve essere preceduta dall'acquisizione di un consenso informato che esponga le indicazioni e gli obiettivi della metodica, la tecnica utilizzata e gli eventuali sintomi o complicazioni che possono derivare dall'esecuzione di questo esame (**Livello di raccomandazione A**).

12. Refertazione

L'esame deve essere completato da un referto che contenga le seguenti informazioni:

- Data dell'esame.
- Dati della paziente (età, ultima mestruazione, eventuali patologie e pregressi interventi).
- Indicazione all'esame.
- Ecografia ginecologica di base con le valutazioni biometriche e morfologiche uterine ed annessiali.
- Descrizione della tecnica e del mezzo di contrasto utilizzato.
- Descrizione del passaggio o non, del mezzo di contrasto a livello tubarico sia a destra che a sinistra.
- Descrizione della falda fluida endopelvica pre- e post-procedura.
- Descrizione della cavità uterina valutata con sonoisterografia concomitante.
- L'operatore responsabile dell'esame e della diagnosi deve essere chiaramente identificabile.
- Al referto deve essere allegata una documentazione fotografica e se è possibile un video clip che documenta il passaggio o meno del mezzo di contrasto attraverso le tube.

(Evidenza II-b. **Livello di raccomandazione A**).

Bibliografia

- Alborzi S, Dehbashi S, Khodae R. Sonohysterosalpingographic screening for infertile patients. *Int. J. Gynaecol. Obstet.*, 2003 1; 82: 57-62.
- Ayida G, Harris P, Kennedy S, Scif M, Barlow D, Chamberlain P. Hysterosalpingo-contrast sonography (HyCoSy) using Echovist-200 in the outpatient investigation of infertility patients. *Br. J. Radiol.*, 1996; 69: 910-3.
- Bonilla-Musoles F, Simon C, Serra V, Sampaio M, Pellicer A. An assessment of hysterosalpingosonography (HSSG) as a diagnostic tool for uterine cavity defects and tubal patency. *J. Clin. Ultrasound*, 1992; 20: 175-81.
- Boudghene FP, Bazot M, Robert Y, Perrot N, Rocourt N, Antoine JM, Morris H, Leroy JL, Uzan S, Bigot JM. Assessment of Fallopian tube patency by HyCoSy: comparison of a positive contrast agent with saline solution. *Ultrasound Obstet. Gynecol.*, 2001; 18: 525-30.
- Campbell S, Bourne TH, Tan SL, Collins WP. Hysterosalpingo contrast sonography (HyCoSy) and its future role within the investigation of infertility in Europe. *Ultrasound Obstet. Gynecol.*, 1994 May 1; 4 (3): 245-53.
- Deichert U, Schlieff R, van de Sandt M, Daume E. Transvaginal hysterosalpingo-contrast sonography for the assessment of tubal patency with gray scale imaging and additional use of pulsed wave Doppler. *Fertil. Steril.*, 1992; 57: 62-7.
- Deichert U, Schlieff R, van de Sandt M, Juhnke I. Transvaginal Hysterosalpingo-contrast-sonography (HyCoSy) compared with conventional tubal diagnosis. *Hum. Reprod.*, 1989; 4: 418.
- Dietrich M, Suren A, Hinney B, Osmers R, Kuhn W. Evaluation of tubal patency by hysterocontrast sonography (HyCoSy, Echovist) and its correlation with laparoscopic findings. *J. Clin. Ultrasound*, 1996; 24: 523-7.
- Dijkman AB, Mol BW, van der Veen F, Bossuyt PM, Hogerzeil HV. Can hysterosalpingo-contrast-sonography replace hysterosalpingography in the assessment of tubal subfertility? *Eur. J. Radiol.*, 2000; 35: 44-8.
- Ekerhovd E, Fried G, Granberg S. An ultrasound-based approach to the assessment of infertility, including the evaluation of tubal patency. *Best Pract. Res. Clin. Obstet. Gynaecol.*, 2004 Feb; 18 (1): 13-28. Review.
- Exacoustos C, Zupi E, Carusotti C, Lanzi G, Marconi D, Arduini D. Hysterosalpingo-contrast sonography compared with hysterosalpingography and laparoscopic dye perturbation to evaluate tubal patency. *J. Am. Assoc. Gynecol. Laparosc.*, 2003; 10: 367-72.
- Guazzaroni M, Mari A, Politi C, Guazzaroni M, Remedi S, Mallarini G, Simonetti G. Ultrasound hysterosalpingography with levovist in the diagnosis of tubaric patency. *Radiol. Med. (Torino)*, 2001; 102: 62-6.
- Hamilton JA, Larson AJ, Lower AM, Hasnain S, Grudzinskas JG. Evaluation of the performance of hysterosalpingo contrast sonography in 500 consecutive, unselected, infertile women. *Hum. Reprod.*, 1998; 13: 1519-26.
- Heikkinen H, Tekay A, Volpi E, Martikainen H, Jouppila P. Transvaginal salpingosonography for the assessment of tubal patency in infertile women: methodological and clinical experiences. *Fertil. Steril.*, 1995; 64: 293-8.
- Holz K, Becker R, Schurmann R. Ultrasound in the investigation of tubal patency. A meta-analysis of three comparative studies of Echovist-200 including 1007 women. *Zentralbl. Gynakol.*, 1997; 119: 366-73.
- Inki P, Palo P, Anttila L. Vaginal sonosalpingography in the evaluation of tubal patency. *Acta Obstet. Gynecol. Scand.*, 1998; 77: 978-82.
- Jeanty P, Besnard S, Arnold A, Turner C, Crum P. Air-contrast sonohysterography as a first step assessment of tubal patency. *J. Ultrasound Med.*, 2000; 19: 519-27.
- Kalogirou D, Antoniou G, Botsis D, Kassanos D, Vitoratos N, Zioris C. Is color Doppler necessary in the evaluation of tubal patency by hysterosalpingo-contrast sonography. *Clin. Exp. Obstet. Gynecol.*, 1997; 24: 101-3.

- Prefumo F, Serafini G, Martinoli C, Gandolfo N, Gandolfo NG, Derchi LE. The sonographic evaluation of tubal patency with stimulated acoustic emission imaging. *Ultrasound Obstet. Gynecol.*, 2002; 20: 386-9.
- Radic V, Canic T, Valetic J, Duic Z. Advantages and disadvantages of hysterosonosalpingography in the assessment of the reproductive status of uterine cavity and fallopian tubes. *Eur. J. Radiol.*, 2005; 53: 268-73.
- Randolph JF Jr, Ying YK, Maier DB, Schmidt CL, Riddick DH. Comparison of real-time ultrasonography, hysterosalpingography, and laparoscopy/hysteroscopy in the evaluation of uterine abnormalities and tubal patency. *Fertil. Steril.*, 1986; 46: 828-32.
- Reis MM, Soares SR, Cancado ML, Camargos AF. Hysterosalpingo contrast sonography (HyCoSy) with SH U 454 (Echovist) for the assessment of tubal patency. *Hum. Reprod.*, 1998; 13: 3049-52.
- Schlieff R, Deichert U. Hysterosalpingo-contrast sonography of the uterus and fallopian tubes: results of a clinical trial of a new contrast medium in 120 patients. *Radiology*, 1991; 178: 213-5.
- Shalev J, Krissi H, Blankstein J, Meizner I, Ben-Rafael Z, Dicker D. Modified hysterosalpingography during infertility work-up: use of contrastmedium and saline to investigate mechanical factors. *Fertil. Steril.*, 2000; 74: 372-5.
- Sladkevicius P, Ojha K, Campbell S, Nargund G. Three-dimensional power Doppler imaging in the assessment of Fallopian tubepatency. *Ultrasound Obstet. Gynecol.*, 2000; 16: 644-7.
- Spalding H, Martikainen H, Tekay A, Jouppila P. A randomized study comparing air to Echovist as a contrast medium in theassessment of tubal patency in infertile women using transvaginal salpingosonography. *Hum. Reprod.*, 1997; 12: 2461-4.
- Spalding H, Martikainen H, Tekay A, Jouppila P. Transvaginal salpingosonography for assessing tubal patency in women previously treated for pelvic inflammatory disease and benign ovarian tumors. *Ultrasound Obstet. Gynecol.*, 1999; 14: 205-9.
- Strandell A, Bourne T, Bergh C, Granberg S, Asztely M, Thorburn J. The assessment of endometrial pathology and tubal patency: a comparison between the use of ultrasonography and X-ray hysterosalpingography for the investigation of infertility patients. *Ultrasound Obstet. Gynecol.*, 1999; 14: 200-4.
- Tacchakraichana N, Wisawasukmongchol W, Uerpairojkij B, Suwajanakorn S, Limpaphayom K, Phaosawasdi S. Assessment of tubal patency by transvaginal sonographic hydrotubation with color Doppler flow. *J. Obstet. Gynaecol. Res.*, 1996; 22: 473-9.
- Tanawattanacharoen S, Suwajanakorn S, Uerpairojkit B, Boonkasemsanti W, Virutamasen P. Transvaginal hysterosalpingo-contrast sonography (HyCoSy) compared with chromolaparoscopy. *J. Obstet. Gynaecol. Res.*, 2000; 26: 71-5.
- Volpi E, De Grandis T, Rustichelli S, Zuccaro G, Patriarca A, Sismondi P. A new technique to test tubal patency under transvaginal sonographic control. *Acta Obstet. Gynecol. Scand.*, 1994; 73: 797-801.
- Volpi E, De Grandis T, Sismondi P, Giacardi M, Rustichelli S, Patriarca A, Bocci A. Transvaginal salpingo-sonography (TSSG) in the evaluation of tubal patency. *Acta Eur Fertil.* 1991 Nov; 22: 325-8.
- Volpi E, Zuccaro G, Patriarca A, Rustichelli S, Sismondi P. Transvaginal sonographic tubal patency testing using air and saline solution as contrast media in a routine infertility clinic setting. *Ultrasound Obstet. Gynecol.*, 1996; 7: 43-8.
- Volpi E, Grandis T, Fedele M. Pain related to catheter location during sonosalpingography. *Ultrasound Obstet. Gynecol.*, 1995; 5: 20.
- Watrelot A, Hamilton J, Grudzinskas JG. Advances in the assessment of the uterus and fallopian tube function. *Best Pract. Res. Clin. Obstet. Gynaecol.*, 2003; 17: 187-209.

ECOGRAFIA DELLA MAMMELLA

1. Finalità dell'esame ecografico

- 1.1 Identificare condizioni anatomo-funzionali della mammella nelle varie fasi di vita della donna.
- 1.2 Identificare alterazioni anatomiche strutturali riconducibili a patologia benigna.
- 1.3 Identificare alterazioni anatomiche strutturali riconducibili a patologia maligna.
- 1.4 Esclusione di patologia clinicamente sospettata.

2. Indicazioni all'esame ecografico

- 2.1 Primo esame strumentale nella diagnostica senologica sino all'età di 35 anni; associazione alle altre metodiche nelle donne a rischio anamnestico e/o con precedenti patologici specifici (Evidenza II-a. Livello di raccomandazione B).
- 2.2 Approfondimento diagnostico delle lesioni palpabili all'esame clinico (Evidenza II-b. **Livello di raccomandazione A**).
- 2.3 Monitoraggio di terapie mediche neoadiuvanti e ormonali (oggetto di studi clinici controllati) (Evidenza IV. Livello di raccomandazione C).
- 2.4 Prelievi cito-istologici ecoguidati (Evidenza II-a. Livello di raccomandazione B).

3. Strumentazione

- 3.1 Apparecchiature ecografiche real time con le seguenti caratteristiche:
- Trasduttori ad alta frequenza di almeno 7,5 MHz (Evidenza II-a. **Livello di raccomandazione A**).
 - Trasduttore con apposito distanziatore di gel o acqua (Evidenza IV. Livello di raccomandazione C).
- 3.2 L'impiego della velocimetria Doppler e del color Doppler per lo studio di vasi neoformati o per osservare gli effetti vascolari indotti da terapie deve essere considerato ancora oggetto di studi clinici controllati, così pure l'impiego di mezzi di contrasto endovascolari per la valutazione angioDoppler della vascolarizzazione (Evidenza IV. Livello di raccomandazione C).

4. Modalità di esecuzione dell'esame

- 4.1 Metodo "convenzionale", obsoleto, eseguito con scansioni random secondo piani trasversali, sagittali od obliqui (Evidenza III. Livello di raccomandazione C).
- 4.2 Metodo "dutto-radiale" o anatomico eseguito in base alla costituzione lobare della mammella, dato che le strutture sono disposte radicalmente attorno al capezzolo. Poiché le strutture duttali costituiscono l'asse longitudinale dei lobi, con questo tipo di scansione i dotti appaiono in una sezione anatomicamente adeguata e pertanto idonea alla loro valutazione complessiva ed alla valutazione delle unità duttulo-lobulari (Evidenza III. Livello di raccomandazione B).
- 4.3 Raccolta dati
- Anamnestici
 - Personali
 - Familiari
 - Pregresse patologie mammarie.
 - Clinici
 - Sintomatologia (secrezione, mastodinia)
 - Lesione palpabile.
- 4.4 Esame ecografico morfologico delle strutture extralobari (Evidenza II-a. Livello di raccomandazione B).
Dovranno essere rilevati e descritti:
- Cute (ispessita-regolare)

- Tessuto adiposo sottocutaneo
 - Fascia superficialis (regolare-alterata)
 - Legamenti di Cooper (regolari-alterati).
- 4.5 Esame ecografico morfologico del lobo (Evidenza IV. Livello di raccomandazione C):
- Componente stromale
 - Componente epiteliale (dotti I-II ordine, lobuli).
- 4.6 Esame ecografico morfologico della lesione (Evidenza III. Livello di raccomandazione B). Vanno rilevati:
- Diametri
 - Corrispondenza oraria
 - Distanza dalla cute
 - Distanza dal capezzolo
 - Direzione dell'asse maggiore
 - Ecogenicità (anecogeno-ipoecogeno-isoecogeno-iperecogeno)
 - Contenuto (omogeneo-disomogeneo-vegetazione)
 - Forma (ovoidale-polilobata-irregolare)
 - Margini (netti-assenti-indistinti)
 - Rapporto altezza/larghezza (non indicativo nelle anomalie millimetriche).
- 4.7 Caratteristiche ecografiche di sospetta patologia (Evidenza IV. Livello di raccomandazione C).
- Rilievi extralobari***
- Alterazioni della cute
 - Modificazione dell'ecogenicità sottocutanea
 - Modificazione della struttura della fascia superficialis
 - Alterazioni dei legamenti di Cooper.
- Rilievi lobari***
- Margini duttali irregolari o indistinti
 - Contenuto endoduttale disomogeneo
 - Area con alterata ecogenicità
 - Area con forma irregolare e margini indistinti
 - Vegetazioni endocistiche
 - Area con rapporto altezza/larghezza a favore dell'altezza
 - Reazione stromale.

5. Refertazione scritta

- 5.1 Deve essere redatto un referto scritto in cui sono segnalati:
- motivo dell'esame o quesito clinico
 - dati anamnestici

- dati clinici
 - morfologia delle strutture extralobari
 - morfologia delle strutture lobari
 - dati morfologici, biometrici e topografici delle lesioni
 - dati morfologici e topografici di rilievi ecografici da controllare a distanza.
- 5.2 Reperti fotografici adeguati a supportare la diagnosi delle anomalie rilevate.
- 5.3 Data e firma dell'operatore.

Bibliografia

- Amy D. 9th. International Congress on the ultrasonic examination of the breast. Abs. By Int. ass. For breast ultrasound. Indianapolis, 1995; 9-10: 1-3.
- Amoros Oliveros J. Cancer du sein: critères échographiques de malignité. *Journal mensuel d'échographie*, 2000; 10: 672-686.
- Campagnoli C, Biglia N, Peris C, Sismondi P. Potential impact on breast cancer risk of circulating insulin-like growth factor I modifications induced by oral HRT in menopause. *Gynecol. Endocrinol.*, 1995; 9: 67-74.
- Cohen MEL. Effect of hormone replacement therapy on cancer detection by mammography. *Lancet*, 1997 May 31; 349: 1624.
- Cisternino A, Ettore G. Ecografia mammaria. Aspetti diagnostici ed applicazioni cliniche. *Ultrasonica*, supplemento 1194; IX (1): 1-3.
- Dolfin G, Dolfin AM, Vercellino G, Botta G. Comparison between ultrasonography and anatomopathology in the study of the breast tumor vascularization. 9th. International Congress on the ultrasonic examination of the breast. Abs. Int. ass. For breast ultrasound. Indianapolis, 1995; 9-10: 32-33.
- Dolfin G, Distratis V, Dolfin AM, Indelicato S, Scaramuzza PF. Diagnostica ultrasonografia della mammella. Napoli 4-7 giugno 2000 Atti SIGO I; 202-209.
- Dolfin G, Vercellino G, Botta G et al. Vascolarizzazione mammaria e valutazione ecografica: l'arma in più? *Rivista di Ostetricia e Ginecologia Pratica e Medicina Perinatale*, 1997; 12 (1): 39-43.
- Ettore G, Strano V. HRT e mammella. Atti congresso SIEOG 2000 Cagliari, 189-193.
- Feuer EJ, Wun LM. How much of the recent rise in breast cancer incidence can be explained by increases in mammography utilization? *American Journal of Epidemiology*, 1992; 136 (12): 1423-1436.
- Fletcher SW, Black W, Harris R et al. Report of the International Workshop on Screening for Breast Cancer. *Journal of the National Cancer Institute*, 1993; 85 (20): 1644-1656.
- Gordon PB. Ultrasound for breast cancer screening and staging. *Radiol. Clin. North Am.*, 2002 May; 40 (3): 331-41.
- Halliwell M. Breast ultrasound offers valuable diagnostic tool. *Diagnostic Imaging Europe: Report, special focus breast*. 2000; 12: 41-47.
- Indelicato S, Scaramuzza PF, Dolfin G. Ecografia mammaria: informatizzazione della cartella. *Rivista di ostetricia ginecologia pratica e medicina perinatale* 1999; XIV: 4/5: 13-17.
- Indelicato S, Scaramuzza PF, Dolfin G. La fiche informatisée en échographie mammaire. *Univ. de Nîmes. Journal mensuel d'échographie*, 2000 Ott; 10: 729-733.

- Kaplan SS. Clinical utility of bilateral whole-breast US in the evaluation of women with dense breast tissue. *Radiology*, 2001 Dec; 221 (3): 641.
- Litherland JC, Stallard S, Hole D et al. The effect of hormone replacement therapy on the sensitivity of screening mammograms. *Clin. Radiol.*, 1999 May 5; 54 (5): 285-288.
- Madjar H. Echo-enhanced ultrasound; clinical and technical aspects. *Ultrasound Obstet. Gynecol.*, 2000; 16: 111-114.
- Madjar H, Teubner J, Hackeloer BJ. Vascularity assessment, Doppler and Magnetic Resonance imaging breast ultrasound update. Basel, Karger, 1994; 280-287.
- O'Driscoll D, Warren R, Mackay J, Britton P, Day NE. Screening with breast ultrasound in a population at moderate risk due to family history. *J. Med. Screen.*, 2001; 8 (2): 106-9.
- Page DL, Dupont DW. Benign breast diseases and premalignant breast diseases. *Arch. Pathol. Lab. Med.*, 1998; 122: 1048-1050.
- Pavel C, Selwyn D, Strano, Shcharynski S, Koretz MJ. Using Sonography to Screen Women with Mammographically Dense Breasts. *AJR*, 2003; 181: 177-182.
- Sismondi P, Biglia N, Gai M et al. Hormone Replacement therapy and breast cancer. *Eur. Menopause J.*, 1996; 3: 227-231.
- Tavassoli FA. Pathology of the breast. Appleton & Lange. Stamford. II Edition, 1999.
- Teboul M. Practical Ductal Echography Editorial Madgen, S.A., 2004.
- Teboul M, Halliwell M. Atlas ultrasound and ductal echography of the breast. Oxford, Blackwell Science, 1995; 115-131.

GLOSSARIO

- **ACCURATEZZA:** è la corrispondenza tra il risultato di un determinato test con la reale presenza o assenza della malattia.
- **AMNIONICITA':** numero di sacchi amniotici in una gravidanza multipla.
- **ARITMIA:** alterazione del ritmo cardiaco.
- **ASISTOLIA:** difetto della sistole cardiaca.
- **BPD:** (BiParietal Diameter) diametro biparietale della testa fetale.
- **BRACHICEFALIA:** forma del cranio con aumento del diametro verticale su quello sagittale.
- **BRADICARDIA:** rallentamento della frequenza cardiaca.
- **CARDIOTOCOGRAFIA:** tecnica per la rilevazione delle modificazioni della frequenza cardiaca fetale.
- **CATCH:** sindrome caratterizzata da Cardiac defect, Abnormal face, Thymus hypoplasia or aplasia, Cleft palate Hypocalcemia and deletion on chromosome 22.
- **CINELOOP:** capacità dell'ecografo di memorizzare e restituire le ultime immagini visualizzate.
- **CORIONICITA':** numero e tipo di placentazione in una gravidanza multipla.
- **COULTER-COUNTER:** strumento analizzatore delle dimensioni delle particelle.
- **COUNSELLING:** consultazione.
- **CRL:** (Crown-Rump Length) lunghezza vertice-sacro del feto.
- **DIV:** difetto cardiaco interventricolare.
- **DOLICOCEFALIA:** forma del cranio con maggiore sviluppo del diametro sagittale.
- **DOPPLER:** tecnica per la valutazione della velocità del flusso ematico nei vasi.
- **FISH:** Fluorescent In Situ Hybridization.
- **FRAME RATE:** frequenza di aggiornamento dell'immagine nell'ecografo.
- **GRAVIDANZA ECTOPICA:** gravidanza con impianto in una sede che non è la cavità endometriale.
- **hCG:** human Chorionic Gonadotropin (gonadotropina corionica umana).
- **IUD:** IntraUterine Device, dispositivo di contraccezione intrauterino.
- **MARCATORI ECOGRAFICI DI CROMOSOMOPATIA:** segni ecografici, non malformazioni, che si manifestano frequentemente nei feti con cromosomopatia.
- **MENDELIANO:** carattere ereditario trasmesso attraverso i cromosomi.
- **META-ANALISI:** studi che combinano i dati provenienti da esperimenti simili.
- **MICRODELEZIONE:** perdita di un piccolo segmento di cromosoma.
- **MONOCORIALI:** gemelli monozigoti, che condividono la stessa placenta.
- **OLIGOIDRAMNIOS:** liquido amniotico diminuito.
- **OUE:** Orifizio Uterino Esterno.
- **OUI:** Orifizio Uterino Interno.
- **POLIDRAMNIOS:** liquido amniotico aumentato.
- **PREECLAMPSIA:** gestosi E.P.H. (edemi, proteinuria, ipertensione).
- **PRESENTAZIONE:** prima parte fetale che si confronta con lo stretto superiore del bacino.
- **SCREENING:** metodo per identificare la presenza di una determinata malattia in una popolazione di individui apparentemente sani.
- **S/D:** rapporto sistole-dia stole.
- **SINDROME:** insieme di sintomi che caratterizzano un definito quadro clinico.
- **SITUAZIONE:** rapporto tra l'asse del corpo fetale e l'asse della cavità uterina.
- **STUDI CASO-CONTROLLO:** studi che coinvolgono un gruppo di individui affetti da una malattia confrontato con un gruppo di individui sani.
- **STUDI DI COORTE:** studi prospettici su un gruppo di individui selezionato in base a determinate caratteristiche.
- **TACHICARDIA:** aumento della frequenza cardiaca.
- **TIMING:** scelta del tempo adatto.
- **TOCOLITICI:** farmaci che riducono le contrazioni uterine.
- **TRANSLUCENZA NUCALE:** area transonica localizzata nella regione posteriore del collo fetale, che appare più ispessita nei feti con trisomia 21.